This is a digital copy of a book that was preserved for generations on library shelves before it was carefully scanned by Google as part of a project to make the world's books discoverable online.

It has survived long enough for the copyright to expire and the book to enter the public domain. A public domain book is one that was never subject to copyright or whose legal copyright term has expired. Whether a book is in the public domain may vary country to country. Public domain books are our gateways to the past, representing a wealth of history, culture and knowledge that's often difficult to discover.

Marks, notations and other marginalia present in the original volume will appear in this file - a reminder of this book's long journey from the publisher to a library and finally to you.

Usage guidelines

Google is proud to partner with libraries to digitize public domain materials and make them widely accessible. Public domain books belong to the public and we are merely their custodians. Nevertheless, this work is expensive, so in order to keep providing this resource, we have taken steps to prevent abuse by commercial parties, including placing technical restrictions on automated querying.

We also ask that you:

+ *Make non-commercial use of the files* We designed Google Book Search for use by individuals, and we request that you use these files for personal, non-commercial purposes.
+ *Refrain from automated querying* Do not send automated queries of any sort to Google's system: If you are conducting research on machine translation, optical character recognition or other areas where access to a large amount of text is helpful, please contact us. We encourage the use of public domain materials for these purposes and may be able to help.
+ *Maintain attribution* The Google "watermark" you see on each file is essential for informing people about this project and helping them find additional materials through Google Book Search. Please do not remove it.
+ *Keep it legal* Whatever your use, remember that you are responsible for ensuring that what you are doing is legal. Do not assume that just because we believe a book is in the public domain for users in the United States, that the work is also in the public domain for users in other countries. Whether a book is still in copyright varies from country to country, and we can't offer guidance on whether any specific use of any specific book is allowed. Please do not assume that a book's appearance in Google Book Search means it can be used in any manner anywhere in the world. Copyright infringement liability can be quite severe.

About Google Book Search

Google's mission is to organize the world's information and to make it universally accessible and useful. Google Book Search helps readers discover the world's books while helping authors and publishers reach new audiences. You can search through the full text of this book on the web at `http://books.google.com/`

BOSTON
MEDICAL LIBRARY
8 THE FENWAY

TRAVAUX

DE

L'INSTITUT PATHOLOGIQUE

DE

LAUSANNE

TRAVAUX

DE 1984r

L'INSTITUT PATHOLOGIQUE

DE

LAUSANNE

Publiés sous la direction de

H. STILLING

Troisième fascicule

Avec 4 planches et 13 figures dans le texte.

LAUSANNE
IMPRIMERIE CONSTANT PACHE-VARIDEL & Cie
5, Escaliers-du-Marché, 5

1904

JUN 16 1921
LIBRARY

JUN 16 1921
M. E. C.

Avant-Propos

Ce petit volume réunit plusieurs thèses faites à mon laboratoire dans ces dernières années. En l'offrant à mes collègues, j'espère que les quelques observations rares qu'il contient ne subiront pas le sort commun aux dissertations inaugurales.

Le travail de M. Bellamy a déjà paru dans le Journal of Pathology and Bacteriology, *vol VII, p. 465.*

Lausanne, avril 1904.

Dr H. STILLING

ROGER BOLAY

Recherches sur les glandes de la vésicule biliaire à l'état normal et pathologique.

1899

JUN 16 192
LIBRARY

I

La structure histologique de la vésicule biliaire est connue depuis longtemps ; malgré cela il existe des divergences au sujet des glandes contenues dans ses parois.

Les auteurs que nous allons citer ont obtenu des résultats souvent opposés.

Theile[1], Wedl[2], Gerlach[3] et Kölliker[4] de 1840 à 1870 recherchent ces glandes et aucun d'eux n'en rencontre.

Luschka[5], en 1858, publie un travail sur « les glandes de la vésicule biliaire humaine » et dit qu'il en a trouvé. « Il est, dit-il, bien compréhensible que les auteurs sus-« nommés n'en aient pas découvert, car elles sont petites

[1] Theile : Handwörterbuch der Physiologie von R. Wagner, 1844, Bd. 2.

[2] Wedl : Sitzungsbericht der Mathematisch-Naturwissenschaftlichen Klasse der kaiserlichen Academie der Wissenschaften, V. Bd., Wien, 1850.

[3] Gerlach : Handbuch der algemeinen und speciel-Gewebelehre.

[4] Kölliker : Microscopische anatomie, Bd. IV, 1854 und 1857.

[5] Luschka : Zeitschrift für rationelle Medizin, 1858, III Reihe. IV Baud.

« et disséminées. Ce sont des glandes acineuses et leur « nombre varie de 6 à 15 ».

L'opinion de Luschka a prévalu jusqu'à ces dernières années ; les auteurs semblaient être d'accord pour admettre qne la vésicule biliaire possédait quelques glandes acineuses, quoique plusieurs d'entre eux n'en aient jamais vu.

Testut[1], après avoir longuement décrit les trois tuniques, s'exprime comme suit au sujet des glandes :

« Des glandes sont annexées à la muqueuse de la vésicule biliaire. Leur nombre est variable suivant les espèces, mais elles sont toujours plus nombreuses près du « col. Pour quelques histologistes, ce sont de véritables « glandes à mucus, pour d'autres, ce sont de simples invaginations de la couche épithétiale ».

Par ces dernières lignes, on voit que les opinions diffèrent encore au sujet de la présence et de l'espèce des glandes de la vésicule biliaire.

Depuis 1890 les rapports supposés entre la cholélithiase et le carcinome primitif de la vésicule biliaire attirent l'intérêt des pathologistes et la question des glandes est de nouveau soulevée, surtout dans les travaux d'anatomie pathologique.

Janowsky[2], dans un mémoire intitulé : « Ueber Veränderungen in der Gallenblase bei Vorhandensein von Gallensteinen », après avoir examiné 16 vésicules altérées s'exprime comme suit : « Dans quelques vésicules biliaires « (évidemment pas dans toutes), il existe dans la muqueuse, près du col, une minime quantité de glandes « muqueuses, petites et étroites. »

Zenker[3] examine un cas et découvre des glandes. C'est

[1] Testut : Traité d'anatomie normale, 3me éd., vol. 3, p. 218.
[2] Beiträge zur pathol. anat. von Ziegler. X 1891. p. 452.
[3] Deutsches Archiv. f. Klin-Medizin. 1889, Bd. 44, p. 179.

un cas de carcinome et il estime que l'origine du carcinome de la vésicule biliaire est analogue à celle du cancer se développant sur la base d'un ulcère rond de l'estomac. Le calcul serait cause d'une altération et d'une cicatrice amenant une perturbation de l'épithélium et la prolifération de de ce dernier conduisant au cancer.

Weltz[1], étudie cinq vésicules biliaires et trouve des glandes dans deux cas.

Müller[2], enfin, s'occupe des glandes dans la cholélithiase et, comme point de comparaison, examine 20 vésicules normales dans lesquelles il ne découvre aucune glande.

Malgré cet échec il ne nie cependant pas leur existence ; car il faudrait, dit-il, sacrifier trop de temps pour examiner une vésicule entière en fines coupes. Il se range à l'avis des auteurs antérieurs, c'est-à-dire à admettre des glandes en très petite quantité. Par contre, dans chacune des 5 vésicules atteintes de calculose, Müller a découvert des glandes en grande quantité.

Schiff[3] examine 5 cas de cholélithiase et en rencontre un seul avec des glandes. Il croit alors que c'est par hasard que Müller est tombé sur 5 vésicules avec glandes. Il s'exprime comme suit : « Je dois envisager comme un « hasard que Müller ait découvert des glandes dans ses 5 « observations. Parmi mes 5 cas, je n'en ai trouvé qu'un « seul (le 20 %) avec glandes ».

Relevons encore cette phrase du travail de Schiff[4] :

« Nous trouvons dans les 4 premiers cas une atrophie « de la muqueuse assez conséquente. Je suis d'avis que

[1] Ueber Divertikel der Gallenblase. I. D. Kiel, 1894.

[2] Müller : Zur Patholog. Bedeutung der Drüsen in der mensch. gallenblase. I. D. Kiel, 1895.

[3] Schiff : Uber die Drüsen in der Gallenblase. I. D. Freiburg i/ B. 1898.

[4] L. c., p. 22.

« cette atrophie n'est pas due seulement à l'action méca-
« nique des calculs mais qu'elle provient aussi de l'action
« post mortem de la bile, que c'est donc, peut-être, une al-
« tération cadavérique ».

Janowsky exprime des idées semblables et parle aussi, dans chacun de ses cas, d'atrophie de la muqueuse.

Nous reviendrons sur cette question après avoir mentionné nos observations; mais, dès maintenant, nous croyons pouvoir affirmer que l'atrophie dont parlent ces auteurs n'est qu'apparente. L'absence de la muqueuse n'est pas seulement *peut-être*, mais *sûrement*, une lésion cadavérique.

Testut dit en parlant de la couche musculaire : « Ce plan
« conjonctivo-musculaire, que quelques auteurs regardent
« comme une couche spéciale de la vésicule, doit être con-
« sidéré comme une *muscularis mucosæ* : par macéra-
« tion il se détache en même temps que la muqueuse ».

Les glandes acineuses siègent dans les tuniques muqueuse et musculaire. Si ces deux couches tombent ensemble, comme le dit Testut, il se peut fort bien que malgré un examen consciencieux, aucune glande ne soit découverte.

Or nos recherches nous ont démontré que ces deux tuniques, que j'appellerai avec L'Etienne[1], couche villo-glandulaire, tombent par altération cadavérique, plus ou moins tôt après la mort, suivant la maladie à laquelle a succombé l'individu, suivant aussi la composition chimique de la bile et sa teneur en microorganismes.

Nous nous sommes efforcés de prendre les vésicules le plus tôt possible après la mort ; dans quelques-unes nous avons trouvé l'épithélium complètement conservé, dans d'autres il était tombé seul, dans d'autres enfin, toute la

[1] L'Etienne : De la bile à l'état pathologique. Paris 1898.

couche villo-glandulaire manquait. Il est évident que la recherche des glandes ne peut être faite que dans les deux premières de ces alternatives.

II

C'est dans le but de savoir s'il existe vraiment des glandes dans la vésicule biliaire normale, et s'il en existe dans la vésicule altérée par la lithiase, que nous avons entrepris ce travail. Si leur présence est confirmée dans la cholélithiase, nous étudierons dans quelle proportion ces glandes s'y trouvent par rapport à la vésicule normale et quel est leur état histologique.

Mais, entendons-nous bien sur la signification du mot glande que nous employons dans ce mémoire.

La muqueuse de la vésicule normale, chacun le sait, est recouverte d'un haut épithélium cylindrique, en outre, elle présente des plis temporaires et des plis permanents (Testut). D'autres auteurs parlent de villosités et d'invaginations. Janowsky[1] dit n'avoir jamais trouvé de fibres musculaires lisses dans ces villosités. Nous en avons trouvé à plusieurs reprises, et nous pensons que dans ce cas les invaginations ne sont pas des plis mais de vrais tubes souvent ramifiés et complètement tapissés de cellules épithéliales; ce qui n'est guère autre chose que la définition des glandes en tube simples.

Nos colorations nous ont prouvé que ces tubes, ainsi que l'épithélium de revêtement sécrètent de la mucine et nous ne comprenons pas pourquoi on ne les honorerait pas du nom de glandes aussi bien que les glandes de Lieberkühn du gros intestin.

L'Etienne[2] dit : « L'épithélium repose en couche unique

[1] L. c. p. 451.
[2] L. c., p. 37.

« sur des lits superposés de cellules rondes, plus ou moins « grosses, dont les dimensions vont en décroissant ; et il « suit avec une continuité parfaite les sinuosités extrê- « mement nombreuses de la face interne de la vésicule. « Celle-ci est ainsi transformée en une couche glandulaire « continue ».

Nous ne parlons cependant, dans nos observations, de glandes en tube que lorsque nous avons la certitude d'avoir sous les yeux l'image microscopique d'un tube glandulaire et non pas seulement une invagination quelconque.

Il y a donc deux sortes de glandes dans la vésicule.

1° Les glandes en tube dont la présence, croyons-nous, ne sera contestée par personne.

2° Les glandes acineuses au sujet desquelles il y a lieu à controverse. Ce sont de ces dernières que nous nous occuperons principalement dans ce travail. Et, lorsque nous employerons le mot de glande tout court, ce sont les glandes en grappes qui seront désignées.

III

Quant à la technique nous dirons rapidement de quelle façon nous avons traité les pièces et de quelles colorations nous nous sommes servi.

La vésicule biliaire, sortie du cadavre aussitôt que possible après la mort (en moyenne 10 heures) et détachée du foie, a été d'abord débarrassée de sa bile en laissant celle-ci s'écouler par une ouverture pratiquée avec des ciseaux. Ensuite nous avons rapidement ouvert la vésicule et l'avons fixée, sans la laver, au moyen de pinces, sur un morceau de liège, puis plongée dans une solution de formaline au 10 %. Cette manipulation doit être faite le plus délicatement possible, car après la mort le moindre attouche-

ment suffit pour détacher des parcelles d'épithélium qui forment de petits flocons[1].

Après avoir séjourné vingt-quatre heures dans la formaline, la vésicule a passé dans trois alcools successivement concentrés, et, chaque fois pour un laps de temps de vingt-quatre heures. Puis il a été procédé à des inclusions dans la celloïdine de petits fragments en allant du fond vers le col ; les coupes, après avoir été colorées, ont été trempées, chacune séparément, sans dissoudre la celloïdine, dans l'alcool absolu, l'essence de bergamotte et finalement montées dans le beaume de Canada. Comme coloration nous avons employé les colorations doubles à l'hémalun et éosine, hémalun et liq. de van Gieson, hémalun et mucicarmin.

Ce sont l'hémalun et liq. de van Gieson qui nous ont donné les plus beaux résultats, en faisant ressortir nettement les cellules épithétiales, le tissu fibreux et les fibres musculaires lisses et enfin la mucine sécrétée par l'épithélium de revêtement et par les glandes.

IV

La vésicule biliaire normale est formée de trois couches :

1e Couche séreuse : dépend du péritoine qui recouvre toute la portion de la vésicule n'étant pas en contact avec la fossette cystique.

2o Couche celluleuse formée de gros faisceaux de tissus conjonctifs entrecroisés dans tous les sens et mêlés de fibres élastiques.

3o Couche muqueuse : La couche muqueuse présente un épithélium, une tunique propre et des glandes.

[1] L'Etienne, L. c., p. 37.

L'épithélium est un épithélium cylindrique élevé constituant une couche nette et bien limitée. Les cellules sont allongées, nucléées, terminées à leur extrémité libre par un plateau strié perpendiculairement à sa surface. Elles ont un protoplasme granuleux et sécrètent du mucus.

La tunique propre est formée de tissu conjontif, délicat, qui environne les vaisseaux de la muqueuse et forme une membrane basale de l'épithélium. C'est cette membrane qui forme les plis permanents ou villosités si fines et de formes si différentes que nous voyons sur les coupes microscopiques.

A la face profonde de la tunique propre se trouvent des fibres musculaires lisses, entrecroisées dans des directions différentes. Cette *muscularis mucosae* forme une couche assez épaisse dans la portion libre de la vésicule et plus mince dans la portion adhérente au foie.

Les glandes sont : 1° Des glandes en tube. 2° des glandes en grappes composées d'acini tapissées par des cellules identiques à celles de l'épithélium de revêtement.

Observation I.

H. B. Sexe masculin, âgé de 5 mois. La vésicule a été prise 24 h. post mortem. Diagnostic ; Entérite chronique. Autopsie du 15 mars 1899.

Longueur de la vésicule 8 cm. Circonférence 2 cm. Epaisseur de la paroi 1 mm. Bile verte, visqueuse. L'épithélium de revêtement n'est conservé nulle part. Les noyaux se colorent mal. La muqueuse est assez régulièrement mamelonnée, formée d'un tissu très lâche. Sous la muqueuse une couche de la même épaisseur composée d'un tissu plus dense à cellules fusiformes disposées parallèlement à la surface. Puis une couche de tissu cellulaire lâche.

Sur une coupe de la région du col nous trouvons *une glande*

[1] Comparez Testut. L. c.

en grappes, dont 2 acini sont nettement visibles. Cette glande est formée par des cellules épithéliales cylindriques de même nature que les cellules de revêtement de la muqueuse. Les noyaux de ces cellules se colorent bien.

Observation II.

E. L. Sexe féminin. Agée de 76 ans. La vésicule a été prise 10 h. p. m. Diagnostic : Paraplégie, Myélite. Autopsie du 20 mars 1899.

Longueur de la vésicule 7 cm. Circonférence 6 cm. Epaisseur de la paroi 2 mm. Bile noire, verdâtre, visqueuse et épaisse.

L'épithélium n'est pas conservé. La muqueuse porte de nombreuses villosités qui se terminent quelques-unes en se ramifiant une ou plusieurs fois, d'autres en massues pleines, d'autres, enfin, par un renflement circulaire au milieu duquel se trouve une rangée concentrique de cellules épithéliales cylindriques. Ces cellules se colorent mal, mais ce sont les seuls endroits où elles sont conservées ce qui prouve que ces renflements contiennent un tube glandulaire. Nous avons donc affaire à des *glandes en tube*. Les fibres musculaires existent en grand nombre. Les autres couches ne présentent rien de remarquable ; comme la muqueuse elles sont déjà assez fortement altérées et se colorent mal.

Observation III.

L. S. Sexe féminin. Agée de 2 ans. La vésicule a été prise 17 h. p. m. Diagnostic : Broncho pneumonie. Autopsie du 24 mars 1899.

Longueur de la vésicule 4 cm. Circonférence 3 cm. Epaisseur de la paroi 1 mm. Bile claire, peu colorée. L'épithélium est conservé. Beaucoup de villosités et de *glandes en tube*. Pas de glandes en grappes.

Observation IV.

J. D. Sexe féminin. Agée de 2 ans. La vésicule a été prise 7 h. p. m. Diagnostic : Bronchite.

Autopsie du 25 mars 1899.

Longueur de la vésicule 4,5 cm. Circonfèrence 2,5 cm. Epaisseur de la paroi 1mm. Bile jaunâtre, fluide et peu visqueuse. Toute la couche épithéliale, ainsi qu'une partie des villosités, est tombée.

Nous ne pouvons *point démontrer de glandes.*

Observation V.

L. G. Sexe féminin. Agée de 25 ½ ans. La vésicule a été prise 3 h. p. m. Diagnostic: Anémie. Dégénérescence graisseuse du cœur. Autopsie du 25 mars 1899.

Longueur de la vésicule 7 cm.. Circonférence 4,5 cm. Epaisseur de la paroi 1-2 mm. Bile verte, foncée, visqueuse.

Quoique prise très tôt après la mort l'épithélium a complètement disparu sauf des traces dans les plis profonds. *Pas de glandes.*

Observation VI.

A. J. Sexe féminin. Agée de 32 ans. La vésicule a été prise 10 h. p. m. Diagnostic: Endocardite. Autopsie du 27 mars 1899. Bile jaune orange, fluide. Longueur de la vésicule 7 cm. Circonférence 4 cm. Epaisseur de la parois 2 mm.

L'épithélium n'est pas conservé. Il existe *quelques glandes en tube.* Pas de glandes en grappes.

Observation VII.

H. B. Sexe masculin. Agé de 72 ans. La vésicule. a été prise 8 ½ h. p. m. Diagnostic: Myocardite. Autopsie du 29 mars 1899.

Longueur de la vésicule 10 cm. Circonférence 7 cm. Epaisseur de la paroi 4 mm. Bile verte, foncée. L'épithélium est tombé presque partout. La muqueuse se colore mal. Beaucoup de fibres musculaires lisses même jusque dans les villosités qui sont excessivement nombreuses. Dans ces villosités nous trouvons encore *les vestiges de glandes en tube.*

Il existe dans la séreuse de toutes les portions de la vésicule

un grand nombre de *ces formations glandulaires* qui ont été décrites par *Luschka*.

Observation VIII.

J. S. Sexe féminin. Agée de 62 ans. La vésicule a été prise 15 h. p. m. Diagnostic : Pleurésie. Autopsie du 3 avril 1899.

Longueur de la vésicule 8 cm. Circonférence 6 cm. Epaisseur de la paroi 1 ½ mm. Bile vert-jaunâtre. L'épithélium n'est conservé qu'à peu d'endroits en particulier dans des *glandes en tube* dans les villosités. Pas de glandes en grappes.

Observation IX.

H. O. Sexe masculln. Agé de 48 ans. La vésicule a été prise 17 h. p. m. Diagnostic : Artériosclérose insuffisance aortique. Autopsie du 29 mars 1899.

Longueur de la vésicule 8 cm. Circonférence 8 cm. Epaisseur de la paroi 3 mm. Bile verte. L'épithélium est tombé ainsi qu'une partie de la muqueuse. *Pas de glandes.*

Observation X.

J. R, Sexe masculin. Agé de 60 ans. La vésicule a été prise 24 h. p. m. Diagnostic : Atélectase et oedème pulmonaire. Autopsie du 5 avril 1899.

Vésicule allongée en boudin ; longueur 14 cm. Circonférence 3 ½ cm. Epaisseur de la paroi 3 mm. Bile jaune orangé.

L'épithélium n'est pas conservé. Les coupes de la muqueuse du fond et du col démontrent la présence de *quelques glandes en grappes.*

Oservation XI

J. B. Sexe féminin. Agée de 14 ½ ans La vésicule a été prise 5 h. p. m. Diagnostic : Tuberculose pulmonaire. Autopsie du 7 avril 1899.

Longueur de la vésicule 5 cm. Circonférence 6 cm. Epaisseur de la paroi 1-2 mm. Bile verte. La muqueuse est très détériorée et en partie tombée. Dans les coupes du col nous rencon-

trons *une belle glande en grappes* dont on peut compter une vingtaine d'acini. L'épithélium de ces acini est élevée et cylindrique.

Observation XII

F. T. Sexe masculin. Agé de 66 ans. La vésicule a été prise 1 ½ h, p. m. Diagnostic : Carcinome de l'estomac. Autopsie du 7 avril 1899.

Longueur de la vésicule 9 cm. Circonférence 6 cm. Epaisseur 1-2 mm. Bile jaune-orangé.

L'épithélium est conservé. Il y a de nombreuses villosités et cryptes ainsi que des *glandes en tube* dans la muqueuse.

Observation XIII

J. L. Sexe féminin. Agée de 18 ½ ans. La vésicule a été prise 10 h. p. m. Diagnostic : Péri endocardite. Autopsie du 11 avril 1899.

Longueur de la vésicule 9 cm. Circonférence 8 cm. Epaisseur de la paroi 3 mm. Bile jaune légèrement verdâtre.

L'épithélium n'est pas conservé. La muqueuse est mince. La celluleuse a 2 mm. et forme à elle seule presque toute l'épaisseur de la vésicule. *Pas de glandes.*

Observation XIV

C. C. Sexe féminin. Agée de 34 ans. La vésicule a été prise 2 h. p. m. Diagnostic : Péri endocardite. Autopsie du 13 avril 1899.

Longueur de la vésicule 7 ½ cm. Circonférence 4 cm. Epaisseur de la paroi 1-2 mm. Bile jaune-orange-foncé.

L'épithélium est en grande partie conservé. Dans les coupes du fond et du corps nous rencontrons de *nombreuses glandes en tube*. Dans celles du col, plusieurs *glandes en grappes* dans la muqueuse, en particulier dans une villosité de 0,6 mm. environ.

Dans la séreuse nous trouvons de nouveau des *formations glandulaires de Luschka.*

Observation XV

J. M. Sexe féminin. Agée de 53 ½ ans. La vésicule a été prise 11 h. p. m. Diagnostic : Œdème pulmonaire, Tuberculose intestinale. Autopsie du 14 avril 1899.

Longueur de la vésicule 7 cm. Circonférence 5 cm. Epaisseur de la paroi. 3 mm. Bile jaune-verdâtre.

Les coupes ne se colorent pas bien. L'épithélium est en grande partie tombé. Il est conservé dans les cryptes et dans les *glandes en tube* qui sont nombreuses. Dans une coupe du col nous trouvons un canal excréteur dans la muqueuse. La celluleuse et la séreuse sont un peu épaissies.

Observation XVI

P. M. Sexe féminin, Agée de 55 ½ ans. La vésicule a été prise 2 h. p. m. Diagnostic : Carcinome de l'utérus et du péritoine. Autopsie du 24 avril 1899.

Longueur de la vésicule 7 cm. Circonférence 4 cm. Epaisseur de la paroi 1-2 mm, Bile verte, peu fluide, très visqueuse.

L'épithélium est en partie conservé. *Quelques glandes en tube* dans la muqueuse. Pas de glandes en grappes.

Observation XVII

Mort né féminin. Vésicule très altérée. *Pas de glandes.*

Observation XVIII

L. R. Sexe masculin. Agé de 58 ans. La vésicule a été prise 1 h. p. m. Diagnostic : Pneumonie. Autopsie du 28 avril 1899.

Longueur de la vésicule 8 cm. Circonférence 6 cm. Epaisseur de la paroi 2 mm. dont 1 mm. pour la muqueuse. Bile jaune verdâtre, ne contient pas d'épithélium. La muqueuse est très bien conservée et l'épithélium est intact partout. Les villosités sont en très grand nombre ainsi que les cryptes et les coupes ont un aspect très tourmenté. Elles se colorent très bien et cette vésicule pourrait nous servir de type de vésicule normale. Ces coupes sont semblables à celles que L'Etienne,

sur une très belle planche, donne comme type. On trouve à l'extrémité des villosités des *glandes en tube* coupées transversalement ainsi que des vaisseaux. Pas de glandes en grappes.

Observation XIX

A. V. Sexe féminin. Agée de 58 ans. La vésicule a été prise 10 h. p. m. Diagnostic : Pneumonie. Autopsie du 29 avril 1899.

Longueur de la vésicule 10 cm. Circonférence 6 cm. Epaisseur de la paroi 1 1/2 mm. Bile jaune-orangé foncée. L'épithélium est conservé quoique se colorant déjà assez mal. *Glandes en tube* dans la muqueuse. Pas de glandes en grappes.

Observation XX

L. B. Sexe masculin. Agé de 41 ans. La vésicule a été prise 7. h. p. m. Diagnostic : tuberculose pulmonaire. Autopsie du 20 mai 1899.

Longueur de la vésicule 10 cm. Circonférence 7 cm. Epaisseur de la paroi 2 mm. Bile verte.

L'épithélium est assez altéré ainsi que la muqueuse et n'est conservé que par place. Les villosités subsistent et cette vésicule est semblable au n° 18. *Glandes en tubes.*

Observation XXI

R. J. Sexe féminin. Agée de 33 1/2 ans. La vésicule a été prise 7 h. p. m. Diagnostic : Tuberculose généralisée. Autopsie du 20 mai 1899.

Longueur de la vésicule 7 1/2 cm. Circonférence 5 cm. Epaisseur de la paroi 2 mm. Bile verdâtre.

La muqueuse est fortement altérée. L'épithélium n'est conservé que dans quelques tubes. La plupart des villosités sont tombées. Les *glandes en tubes existent.* Dans une coupe du corps on trouve une formation glandulaire Luschka dans la tunique celluleuse.

Observation XXII

A. A. Sexe masculin. Agé de 37 ½ ans. La vésicule a été prise 11 h. p. m. Diagnostic : Carcinome de l'épiploon. Autopsie du 24 mai 1899.

Longueur de la vésicule 8 cm. Cerconférence 7 cm. Epaisseur de la paroi 1 ½ mm. Bile verte.

Les coupes se colorent très mal. L'épithélium n'est conservé que dans *quelques glandes en tube* à l'extrémité des villosités. *Pas de glandes en grappes.*

Observation XXIII

B. J. Sexe masculin. Agé de 57 ans. La vésicule a été prise 2 h. ½ p. m. Diagnostic: Atrophie générale. Gastroentérostomie. Autopsie du 5 juin 1899.

Longueur de la vésicule 7 cm. Circonférence 4 cm. Epaisseur de la paroi 1-2 mm. Bile verte, visqueuse, contient quelques cellules épithéliales isolées, cylindriques, hautes, avec noyau granuleux.

L'épithélium est conservé par place. Les villosités subsistent ainsi que les *glandes en tubes*. Pas de glandes en grappes

Observation XXIV

L. B. Sexe masculin. Agé de 47 ½ ans. La vésicule a été prise 5 h. p. m. Diagnostic : Tuberculose pulmonaire. Autopsie du 23 juin 1899.

Longueur de la vésicule 7 cm. Circonférence 6 cm. Epaisseur de la paroi 8 mm. Bile verte.

L'épithélium est conservé par place mais se colore mal. La muqueuse n'est nulle part plus épaisse de ½ mm. et l'épaississement est dû à la tunique celluleuse qui a de 1 ½ à 7 mm. *Glandes en tube.* Pas de glandes en grappes.

Observation XXV

M. E. Sexe féminin. Agée de 12 jours. La vésicule a été prise 12 h. p. m. Autopsie du 23 juin 1899.

Longueur de la vésicule 3 cm. Circonférence 2 cm. Epaisseur de la paroi 0,5 mm.

La muqueuse est complètement détruite et il n'est pas possible de dire s'il y avait des glandes dans cette tunique. Il n'y en a pas dans les autres.

Observation XXVI

M. B. Sexe féminin. Agée de 4 ans. La vésicule a été prise 7 h. p. m. Autopsie du 27 juin 1899.

Longueur de la vésicule 4 cm. Circonférence 3 cm. Epaisseur de la paroi 1-1 ½ mm. Bile non colorée.

Cette vésicule est très bien conservée et donne de belles colorations. L'épithélium subsiste partout. La muqueuse est assez épaisse et les coupes du fond du corps et du col nous montrent de *belles glandes en tube et en grappes*. Ces dernières sont visiblement la pénétration des premières dans la muqueuse. Vu l'âge (4 ans) de la propriétaire de cette vésicule la présence des glandes dans les parois est un fait intéressant et significatif.

Observation XXVII

M. G. Sexe masculin. Agé de 9 mois. La vésicule a été prise 10 h. p. m. Diagnostic : Laryngospasme. Autopsie du 11 juillet 1899.

Longueur de la vésicule 5 cm. Circonférence 3 cm. Epaisseur de la paroi 0,5 mm. Bile verte, contient peu de cellules épithéliales.

L'épithélium est conservé. La muqueuse est peu riche en villosités et en *glandes en tube*. Dans une coupe du col nous trouvons dans la muqueuse *une belle glande en grappes* dont nous comptons une quinzaine d'acini.

Observation XXVIII

C. M. Sexe masculin. Agé de 3 ½ ans. La vésicule a été prise 11 h. p. m. Diagnostic : Méningite purulente. Autopsie du 20 juillet 1899.

Longueur de la vésicule 5 cm. Circonférence 3 cm. Epaisseur de la paroi 0,5 mm. Bile verte.

L'épithélium est conservé par places. Peu de villosités. *Pas de glandes.*

Observation XXIX

R, C. Sexe féminin. Agée de 7 ans. La vésicule a été prise 6 h. p. m. Autopsie du 22 avril 1899.

Longueur de la vésicule 5 cm. Circonférence 3 cm. Epaisseur de la paroi 1 mm. Bile verte, contient des cellules épithéliales.

L'épithélium n'est pas conservé et il n'est pas possible de *démontrer aucune glande.*

TABLEAU DES VÉSICULES NORMALES

Observat.	Sexe	AGE	Gl. en tube	Gl. en grappes	Gl. de Luschka
1	M	5 mois	—	Une	—
2	F	76 ans	Existent	—	—
3	F	2 ans	Existent	—	—
4	F	2 ans	—	—	—
5	F	25 1/2 ans	—	—	—
6	F	32 ans	Existent	—	—
7	M	72 ans	Existent	—	Existent
8	F	62 ans	Existent	—	—
9	M	48 ans	—	—	—
10	M	60 ans	—	Existent	—
11	F	14 1/2 ans	—	Une	—
12	M	66 ans	Existent	—	—
13	F	18 1/2 ans	—	—	—
14	F	34 ans	Existent	Existent	Existent
15	F	53 1/2 ans	Existent	—	—
16	F	55 1/2 ans	Existent	—	—
17	F	Mort-né	—	—	—
18	M	58 ans	Existent	—	—
19	F	58 ans	Existent	—	—
20	M	41 ans	Existent	—	—
21	F	33 1/2 ans	Existent	—	Une
22	M	37 1/2 ans	Existent	—	—
23	M	57 ans	Existent	—	—
24	M	47 1/2 ans	Existent	—	—
25	F	12 jours	—	—	—
26	F	4 ans	Existent	Existent	—
27	M	9 mois	Existent	Une	—
28	M	3 1/2 ans	—	—	—
29	F	7 ans	—	—	—

Pour arriver à nos résultats nous avons fait environ 1500 coupes; et chaque vésicule a été examinée consciencieusement.

Nous voyons par le tableau ci-dessus que sur 29 vésicules normales examinées, 6 contiennent des glandes en grappes, 18 des glandes en tube et 3 des formations glandulaires de Luschka. Dans 8 nous n'avons pas pu trouver de glandes.

Ces résultats semblent étonnant lorsqu'on les compare avec ceux de Müller qui n'a trouvé aucune glande dans ses 20 observations. Il nous paraît que c'est simplement une confirmation de l'opinion des anciens auteurs.

En réunissant les vésicules contenant des glandes en grappes et celles contenant des glandes en tube nous obtenons une proportion de 72,5 % contre 27,5 % qui n'en possèdent pas.

Nous remarquerons en outre que les 8 vésicules fournissant ce 27,5 % sont en général les plus altérées et qu'il est bien probable que si elles avaient été en meilleur état et que nous ayons continué nos recherches, nous serions arrivés à démontrer des glandes dans un plus grand nombre, même des glandes en grappes.

Quelques-unes de ces vésicules présentent un intérêt particulier, ce sont celles provenant d'enfants et contenant des glandes en grappes en assez grande quantité. Nous attirons particulièrement l'attention sur l'observation 26. Il s'agit de la vésicule d'une petite fille de 4 ans possédant une muqueuse un peu hypertrophiée et une assez grande quantité de glandes en grappes.

Au point de vue de l'étiologie des calculs ce cas parlerait avec beaucoup de force en faveur de la théorie soutenant la préexistence des glandes et envisageant celles-ci comme une cause prédisposant à la cholélithiase. Il est en effet évident que lorsqu'il existe des glandes en grap-

pes dans les vésicules d'enfants, elles ne sont pas dues à une irritation.

V

Vésicules calculeuses.

Observation I

M. V. Sexe féminin. Agée de 54 ½ ans. La vésicule a été prise 2 h. p. m. Diagnostic : Pneumonie. Cholélithiase. Autopsie du 7 avril 1899.

Longueur de la vésicule 11 cm. Circonférence 8 cm. Epaisseur de la paroi 2 mm, Bile jaune-orangé, très visqueuse. La vésicule contient quatre petits calculs à forme de lentilles, blanc jaunâtre à l'intérieur, extérieurement colorés en noir. La muqueuse, en particulier la couche musculaire, est hypertrophiée et mesure 1 mm. d'épaisseur. L'épithélium est conservé et suit de nombreuses villosités. La muqueuse de toutes les parties de la vésicule contient *des glandes en tube* et des *glandes en grappes en assez grande quantité.* Elles sont particulièrement nombreuses au col. La celluleuse et la séreuse sont normales.

Observation 2

A. B. Sexe féminin. Agée de 84 ans. La vésicule a été prise 1 ½ h. p. m. Diagnostic : Pneumonie. Endocardite véruqueuse, Cholélithiase. Autopsie du 15 avril 1899. Pas de bile. La vésicule lors de son extirpation a été trouvée fortement adhérente à l'estomac et au colon transverse. Elle est petite, complètement remplie par un calcul de la grosseur d'une noix muscade, noirâtre. Les parois de la vésicule sont épaisses, appliquées sur le calcul, n'en sont séparées que par un dépôt blanchâtre à odeur fétide.

Longueur de la vésicule 4 cm. Circonférence 3 cm. Epaisseur de la paroi 9 mm. Sur la face interne de la vésicule on voit des villosités de un à plusieurs millimètres de grandeur ; sur la coupe on aperçoit dans la paroi un kyste de 2 mm. de diamètre,

L'épaisseur de la paroi est due à du tissu fibreux. La muqueuse est en partie tombée avec le calcul. Par places cepen-

dant elle est conservée et est hypertrophiée. Les coupes démontrent *un grand nombre de glandes en grappes*. Le kyste dont nous avons parlé apparaît au microscope entouré de tissu fibreux lâche. Il a une paroi constituée par un épithélium pavimenteux simple reposant sur une couche de cellules fusiformes à noyaux aplatis qui, elle-même est entourée par des cellules de tissu fibreux dense arrangé en faisceaux et formant une paroi assez épaisse.

Observation 3

M. D. Sexe féminin. Agée de 64 $^1/_2$ ans. La vésicule a été prise 4 $^3/_4$ h. p. m. Autopsie du 17 avril 1899.

Longueur de la vésicule 5 cm. Circonférence 5 cm. Epaisseur de la paroi 8 mm. Bile jaune-orangé, foncée. La vésicule contient un calcul de la grosseur d'une noix muscade, noirâtre, ayant quelques aspérités pointues sur ses parois. La muqueuse seule a une épaisseur de 1 mm. Elle est donc fortement hypertrophiée. L'épithélium est tombé. La muqueuse est remplie d'une *quantité énorme de glandes en grappes* qui sont très riches en cellules. Ces cellules sont cylindriques, élevées comme celle de revêtement qu'on voit encore dans quelques cryptes. La celluleuse est épaisse, composée de tissu conjonctif lâche. Séreuse normale.

Observation 4

M. D. Sexe féminin. Agée de 42 ans. La vésicule a été prise 5 $^1/_2$ h. p. m. Diagnostic : Septicémie puerpérale, hydrops *vesicæ felleæ*. Autopsie du 27 avril 1899.

Longueur de la vésicule 17 cm. Circonférence 10 cm. Epaisseur de la paroi 1 $^1/_2$ mm.

La vésicule est très distendue en forme de poire, contient 150 cm^3 d'un liquide blanc-jaunâtre, trouble, de consistance sirupeuse. Le canal cystique est complètement oblitéré par un calcul solidement fixé. Dans la vésicule 6 calculs assez gros à facettes, le plus gros de la forme d'une pyramide de 2 cm. de hauteur et 1 $^1/_3$ de largeur à la base. Outre ces gros calculs, beaucoup de petits comme des grains de blé. La surface est blanchâtre,

l'intérieur brun foncé ; ils sont légers et friables. Au microscope la bile contient beaucoup de tables de cholestérine, quelques cristaux de bilirubine et des lencocytes ; pas de cellules épithéliales.

La face interne de la vésicule est blanche, lisse, laissant voir les vaisseaux injectés de sang.

L'èpithélium est conservé, mais n'est plus cylindrique. Les cellules sont aplaties comme si l'on avait enlevé leur partie supérieure, le noyau lui-même est aplati. Il n'existe aucune villosité, la surface interne est parfaitement plane. Le tissu musculaire est presque complètement remplacé par du tissu fibreux.

Nous ne trouvons dans la muqueuse, ni glandes en tube ni glandes en grappes ; mais dans la séreuse nous rencontrons plusieurs *formations glandulaires de Luschka.*

Observation 5

V. D. Sexe masculin. Age de 65 ans. La vésicule a été prise 1 h. p. m. Autopsie du 21 mai 1899.

La vésicule a été mise dans la formaline sans avoir été ouverte. Le surlendemain en l'ouvrant, on trouva la bile verte, visqueuse. Dans le fundus se trouve un calcul gros comme une cerise, noir foncé, composé de pigment, de forme irrégulière, lobulé à surface granuleuse. Il est enchâssé dans une sorte de de diverticule du fundus.

Longueur de la vésicule y compris le diverticule 7 cm. Circonférence 9 cm. Epaisseur de la paroi du corps 3 mm. Diamètre du diverticule 2 cm. Epaisseur de la paroi du diverticule 1 mm.

Entre le corps et le diverticule se trouve un épaississement en forme d'anneau de 4 mm. d'épaisseur. L'épithélium est en partie conservé, les coupes se colorent bien. Il existe des différences entre les coupes du corps et celles du diverticule. D'abord tous les tissus des parois du diverticule sont plus denses et fibreux. Ce qui fait la plus grande épaisseur de la paroi du corps, c'est le tissu celluleux qui est très lâche. Dans la muqueuse du corps aussi bien que dans celle du diverticule il y a de *nombreuses glandes en tube et en grappes.* L'endroit le plus inté-

ressant est l'anneau fibreux limitant le diverticule. La muqueuse y est fortement hypertrophiée y compris la musculaire; la tunique celluleuse est presque entièrement remplacée par du tissu fibreux. Mais c'est surtout au p. d. v. des glandes que cet endroit est remarquable ; il y en a en quantité considérable en tube et en grappes. Celle-ci font immédiatement suite aux premières et les cellules épithéliales sont en si grand nombre qu'elles paraissent être en voie de prolifération. On y remarque encore quelques kystes glandulaires dont un particulièrement gros, mesurant 0,5 mm. de diamètre et tapissé par un épithélium sensiblement moins élevé que celui des autres glandes qui est toujours le même que celui de revêtement de la muqueuse.

Observation 6

L. B. Sexe féminin. Agée de 37 ans. La vésicule a été prise 15 h. p. m. Diagnostic : Pneumonie. Cholélithiase. Autopsie du 1er juin 1899.

Longueur de la vésicule 9 cm. Circonférence 5 cm, Pas de bile. La vésicule a la forme d'une poire étranglée au milieu. Le canal cystique est perméable, mais la vésicule est complètement remplie par des calculs de cholestérine blanc-jaunâtres à la surface, brun-rougeâtre à l'intérieur, légers et s'écrasant facilement.

Le col contient un gros de ces calculs. Le corps est étranglé et n'en contient point ; le fundus est rempli par deux gros calculs et une quantité de petits à facettes, tous soudés ensemble par une substance blanche. La paroi est fortement adhérente à cette masse et une partie reste attachée aux calculs lorsqu'on les enlève. Nous avons fait des coupes dans toutes les parties de la vésicule. Partout où les calculs étaient adhérents la muqueuse manque totalement et la paroi n'est formée que de tissu fibreux très dense, à cellules fusiformes disposées en faisceaux parallèles. Aux rares endroits où la muqueuse est conservée nous voyons qu'elle est plutôt hypertrophiée dans tous ses éléments. Les glandes *en tube et en grappes y existent en grand nombre* et paraissent aussi proliférer.

Observation 7

H. M. Sexe masculin. Agé de 48 ans. La vésicule a été prise 4 h. p. m. Diagnostic : Cirrhose. Cholélitiase. Autopsie du 1er juillet 1899.

Longueur de la vésicule 7 cm. Circonférence 5 cm. Epaisseur de la paroi 2-3 mm. Bile verte, foncée.

La vésicule contient 2 petits calculs noirs, gros comme des pois. L'épithélium est en partie conservé mais se colore très mal. Pour une vésicule contenant 2 calculs, très petits il est vrai, elle est peu riche en glandes. Les *glandes en tube existent*, en quantité moyenne ; mais, nous n'avons pu trouver *qu'une glande en grappes* dans la paroi du col. Cette glande compte une trentaine d'acini tapissés de hautes cellules cylindriques. Rien de particulier à la celluleuse qui est assez riche en tissu fibreux, ni à la séreuse.

Observation 8

S. L. Sexe masculin. Agé de 65 ans. La vésicule a été prise 10 h. p. m. Autopsie du 8 juillet 1899.

Longueur de la vésicule 10 cm. Circonférence 6 cm. Epaisseur de la paroi 2 mm. Bile verte. Diagnostic : Gastroentérostomie. Dégénérescense brune du cœur. Cholélithiase.

La vésicule contient un calcul de la grosseur d'une cerise, jaune, lisse comme une boule de cire.

L'épithélium est tombé sauf dans *quelques tubes profonds*. La muqueuse est légèrement hypertrophiée et contient *une assez grande quantité de glandes en grappes*. Il y en a dans les coupes de toutes les parties de la vésicule. Rien de particulier aux tuniques celluleuse et séreuse.

Observation 9

M. V. Sexe féminin. Agée de 63 ans. La vésicule a été prise 15 h. p. m. Autopsie du 10 juillet 1899. Diagnostic : Anémie. Cholélithiase.

Longueur de la vésicule 7 cm. Circonférence 4 cm. Epaisseur de la paroi 2 mm. Bile verte.

La vésicule contient un calcul de la grosseur d'une noix muscade à surface granuleuse.

La plus grande partie de la muqueuse est tombée. L'épithélium de revêtement n'existe plus que dans *quelques tubes.*

A quelques endroits où la muqueuse est entière, il existe *des glandes en grappes* dans les coupes du fond surtout et dans celles du corps. Dans celles du col nous n'en trouvons point.

Observation 10

H. J. Sexe féminin. Agée de 67 ans. La vésicule a été prise 24-h. p. m. Diagnostic : Insuffisance mitrale. Hypertrophie du cœur. Cholélithiase. Autopsie du 5 août 1899.

Longueur de la vésicule 6 cm. Circonférence 6.cm. Epaisseur de la paroi 1,5 mm. Bile jaune.

La muqueuse est très altérée. La musculaire de la muqueuse est hypertrophiée. L'épithélium est tombé. Nous ne trouvons *qu'une glande en grappes* dans les coupes du corps ; *plusieurs* avec *en tout une centaine d'acini* dans une coupe du col. La celluleuse contient davantage de tissu fibreux que normalement. Séreuse normale.

Observation XI

Vésicule globuleuse à parois un peu épaissies. Tissu fibreux autour du canal cystique. Longueur 5,5 cm. Circonférence 6 cm. Epaisseur 1-4 mm. La muqueuse de cette vésicule manque complètement. La paroi est composée uniquement de tissu fibreux rangés en faisceaux et très dense. Dans les coupes du col nous trouvons cependant *des glandes à acini.*

L'absence de la muqueuse est probablement due à la manipulation que nous n'avons pas faite nous-mêmes.

Observation XII

Cette vésicule mesure 10 cm. sur 7 cm. et une épaisseur de 2 mm. La paroi est très fibreuse. Toute la partie délicate de la muqueuse est tombée, il n'en reste que la musculaire qui est hypertrophiée. Sur une des coupes nous rencontrons *deux glandes à acini.*

Observation XIII

V. D. Sexe féminin. Agée de 60 ans.Autopsie du 25 octobre 1898. Diagnostic sarcome du sein.

Longueur de la vésicule 10 cm. Circonférence 9,5 cm. Epaisseur 2-3 mm. La muqueuse est en partie détruite. Aux endroits où elle existe encore elle est *très riche en glandes* qui se touchent toutes et sont elles-mêmes très fournies en acini et en cellules. La musculaire est hypertrophiée de même que la celluleuse qui contient beaucoup de tissu fibreux.

Observation XIV

Vésicule allongée très plissée à l'intérieur. Longueur 7 cm. Circonférence 2 cm: Epaisseur de 2-5 mm.

L'épithélium est conservé par places. *Quelques glandes en grappes* Tissu fibreux dans la celluleuse.

Observation XV

Vésicule de 9,5 cm. de longueur. Circonférence 5,5 cm. Epaisseur 3-4 mm. A l'embouchure du canal cystique se trouvent plusieurs valvules. Sur la face intérieure du corps et du fundus on voit une assez grande quantité de plaques brunes, lisses, surélevées à contours irréguliers. Les coupes correspondant à ces plaques se colorent mal et démontrent qu'à ces endroits la muqueuse est détruite. Dans les coupes du col nous trouvons de *nombreuses glandes en grappes*. Tissu fibreux en assez grande quantité,

Observation XVI

Cholécystite opérée par le professeur Roux. La pièce que nous avons entre les mains provenant de l'autopsie de la malade est durcie dans l'alcool, ratatinée, représente un morceau de foie avec la vésicule biliaire. Cette dernière est complètement adhérente au foie, elle est épaissie et porte toutes les traces d'une ancienne cholélithiase. Elle est ouverte et son intérieur divisé en plusieurs compartiments communiquant les

uns avec les autres. Dans ces compartiments se trouvent des anfractuosités et des villosités plus ou moins grandes variant de 1-10 mm. Dans la parois il y a des fils de soie provenant de l'opération :

La vésicule a une longueur de 7 cm. et une circonférence de 2-3 cm.

Les coupes démontrent une muqueuse excessivement riche *en glandes en grappes* qui sont en voie de prolifération.

TABLEAU DES VÉSICULES CALCULEUSES

Observat.	Sexe	AGE	Gl. en grappes	En quantité	Gl. de Luschka
1	F	54 ½ ans	Existent	assez grande	—
2	F	84 ans	Existent	très grande	—
3	F	64 ½ ans	Existent	très grande	—
4	F	42 ans	—	—	Existent
5	M	65 ans	Existent	très grande	—
6	F	37 ans	Existent	très grande	—
7	M	48 ans	Existent	faible	—
8	M	65 ans	Existent	assez grande	—
9	F	63 ans	Existent	assez grande	—
10	F	67 ans	Existent	assez grande	—
XI	—	—	Existent	—	—
XII	—	—	Existent	—	—
XIII	F	60 ans	Existent	très grande	—
XIV	—	—	Existent	—	—
XV	—	—	Existent	très grande	—
XVI	—	—	Existent	très grande	—

Au point de vue de la présence des glandes en grappes dans les vésicules atteintes de cholélithiase, ce tableau parle de lui-même et ne demande guère de commentaire.

Avec nos 16 vésicules calculeuses examinées, dont 15

contiennent des glandes, nous arrivons à une proportion de 93,7 % ; nous ne pouvions certes pas demander mieux.

Est-ce un hasard comme Schiff croit que c'est le cas pour les 5 observations de Müller? Nous ne le pensons pas.

Les 10 premières de ces vésicules ont été recueillies et manipulées par nous-mêmes ; nous en dirons quelques mots. Les 6 autres, numérotées en chiffres romains, contenaient des calculs et avaient été mises de côté au laboratoire ; malheureusement nous n'avons pas pu trouver les notes les concernant, de sorte que nous ne pouvons les étudier au point de vue du nombre des calculs, etc. De nos dix observations personnelles nous pouvons faire 4 catégories suivant que les vésicules ne contiennent pas de glandes, ou bien qu'elles en contiennent en quantité faible, assez grande ou très grande.

1° Observation 4. Pas de glandes. C'est un cas d'hydrops de la vésicule et la chose est compréhensible.

2° Observation 7. Est relative à une vésicule qui peut être considérée comme normale sauf qu'elle contenait 2 petits calculs comme des pois.

Dans ce cas la lithiase est évidemment récente.

3° Observation 1, 8, 9, 10. Observation 1 : 4 calculs. Observation 8 : Un calcul comme une cerise. Observation 9 : Un calcul comme une noix muscade rugueuse. Observation 10 : 2 calculs à facettes comme des dés à jouer.

Dans ces 4 observations les vésicules présentent des altérations certainement plus anciennes que celle de la vésicule mentionnée à l'observation 7. La grosseur des calculs semble bien indiquer qu'ils sont plus âgés.

4° Observation 2, 3, 5, 6. Observation 2 : Indique une vésicule altérée de longue date. L'épaisseur de ses parois et les vieilles adhérences fibreuses avec les organes voisins en témoignent.

La vésicule mentionnée dans l'observation 3 avec des parois de 8 mm. d'épaisseur paraît être aussi altérée de vieille date quoiqu'elle ne contienne qu'un seul calcul comme une noix muscade ; d'autres pouvant être partis avant la mort.

Dans l'observation 5, la vésicule n'est peut-être pas altérée depuis très longtemps. Cependant la taille du calcul (2 cm. de diamètre) et sa consistance dure, ainsi que la présence de l'anneau séparant le diverticule du corps font supposer que l'altération existe depuis un certain temps.

L'observation 6 démontre aussi une altération ancienne, la vésicule était complètement remplie de calculs et adhérente aux organes voisins.

Janowsky[1] dit : « Je le répète il y a un rapport direct entre l'intensité de l'atrophie de la muqueuse et l'intensité des altérations dans celle-ci, c'est-à-dire la durée de l'état inflammatoire de la vésicule biliaire ! »

Contrairement à Janowsky nous arrivons à conclure par ces observations que la muqueuse *s'hypertropie* et que la quantité de glandes augmente dans la cholélithiase et cela proportionnellement à la durée et à l'intensité du processus calculeux.

Au cours de nos recherches nous nous sommes spécialement occupés de la muqueuse et des glandes et si nous ne sommes pas du même avis que Janowsky à leur propos, nous voulons rendre hommage à cet auteur pour ce qu'il dit des autres tuniques de la vésicule biliaire. Nous sommes tout à fait d'accord avec les conclusions qu'il tire de ses patientes et nombreuses mensurations des tuniques celluleuse et séreuse dans la cholélithiase. Dans la vésicule normale ces couches varient énormément d'un individu à l'autre, dans la cholélithiase l'altération princi-

[1] l. l. c. p. 473.

pale est la prolifération et l'épaississement du tissu fibreux.

Pour ce qui concerne la transformation de l'épithélium cylindrique en épithélium pavimenteux simple nous relevons les observations 2 et 4. Elles sont analogues dans ce sens que dans les deux l'épithélium pavimenteux tapisse un kyste.

Dans les deux cas, l'épithélium était primitivement cylindrique : dans l'observation 4 c'était l'épithélium de revêtement et dans l'observation 2 c'était l'épithélium analogue tapissant une glande. Cette analogie nous a frappé, mais il faudrait de plus nombreuses observations pour en tirer des conclusions.

Avant de terminer je tiens à remercier mon cher et vénéré maître, Monsieur le professeur Stilling, pour son amabilité et ses bons conseils.

VI

CONCLUSIONS

I

Les parois de la vésicule biliaire s'altèrent très rapidement après la mort.

II

Dans la muqueuse de la majeure partie des vésicules normales, probablement de toutes, il existe quelques glandes en grappes, en nombre variable suivant les individus. Ces glandes n'ont rien à faire avec les tubes de Luschka.

III

Dans la muqueuse de la vésicule atteinte de cholélithiase les glandes en grappes existent pour ainsi dire

toujours, et en quantité beaucoup plus forte que dans la vésicule normale. Ces glandes n'ont pas non plus de rapports avec les tubes de Luschka, qui peuvent également exister dans la vésicule calculeuse.

IV

Nous ne pouvons pas nous prononcer sur le point suivant : la présence d'un grand nombre de glandes serait-elle pour quelque chose dans l'étiologie des calculs biliaires ; ou est-ce au contraire l'irritation produite par le calcul et l'inflammation consécutive qui entraînent une prolifération abondante de l'épithélium glandulaire !

Cette dernière alternative cependant nous semble plus probable.

V

L'épithélium cylindrique peut se transformer en épithélium pavimenteux dans les cas d'hydrops de la vésicule biliaire et de kystes de la paroi de la vésicule.

ALBERT MEYSTRE

Un cas de Thrombose des veines hépatiques.

1901

UN CAS DE THROMBOSE

des veines hépatiques

Le 12 novembre 1898 mourait à l'hôpital cantonal de Lausanne une femme de 28 ½ ans, après avoir été opérée deux fois pour une ascite d'origine inconnue. A l'autopsie on trouva la plus grande partie des veines du foie oblitérées par des thrombus de dates plus ou moins anciennes, c'est-à-dire offrant tous les degrés depuis l'aspect d'une concrétion récente jusqu'à l'organisation complète du tissus connectif.

Comme la thrombose des veines du foie est une affection très rare, comme en outre les seuls cas connus jusqu'à présent ont été publiés en allemand et qu'il n'existe, je crois, aucun écrit sur cette matière en langue française, je vais entreprendre, suivant le conseil de M. le professeur Dr Stilling, qui a eu l'obligeance de me la confier, l'étude du cas précité.

Anamnèse (26 septembre 1898).

Père et mère morts de causes inconnues.

Mari bien portant, du moins au dire de la malade, car des renseignements indirects laissent supposer qu'il pourrait être atteint d'une affection vénérienne.

Trois enfants en bonne santé. Pas de fausse-couche.

Les suites de couches ont toujours été normales, à part un abcès du sein gauche pendant l'allaitement en 1893, rapidement guéri du reste après incision.

Pendant l'hiver 1897—1898 la patiente a déjà été soignée dans le service de médecine pour des névralgies rebelles.

Maladie actuelle : il y a trois semaines, quelques jours avant le retour des périodes, la malade sent son ventre augmenter rapidement de volume, sans cause appréciable et sans douleur. En quinze jours l'abdomen grossit au point de gêner considérablement la marche. Pendant ce temps-là on ne note aucune élévation de température ; ni vomissements, ni nausées ; la digestion est facile, les selles régulières et la miction normale ; le sommeil reste bon ; pas de céphalalgies, pas de toux ; l'appétit diminue cependant un peu ; avec lui les forces s'en vont et l'embonpoint disparaît.

Le 19 septembre un médecin ordonne un purgatif qui reste sans effet.

Le 24 septembre la malade entre à l'hôpital.

Status :

Femme peu amaigrie, sans force, n'ayant pas du tout le facies hyppocratique.

A la percussion et à l'auscultation du cœur et des poumons on ne trouve rien d'anormal.

Le ventre est mou, indolore, gros comme dans une grossesse de huit mois, de forme batracoïde, avec quelques vergetures à sa surface. L'ombilic est à moitié saillant ; les fausses-côtes sont effacées. Dans le décubitus horizontal la percussion est sonore sur tout le pourtour ombilical, tandis que sur les flancs il y a de la submatité. Dans le décubitus latéral cette submatité disparaît et est remplacée par une sonorité absolue. La sensation de flot n'est pas nette. Le foie et la rate paraissent normaux. On ne perçoit nulle part de tumeur, mais une résistance profonde dans la région de l'angle du côlon ascendant et du côlon transverse. La région iléo-caccale est libre.

L'examen gynécologique ne peut se faire à cause des menses qui ont commencé hier.

La malade ne se plaint d'aucune douleur, mais elle n'a pas d'appétit.

Selles régulières, miction normale, apyrexie.

1er octobre : L'examen gynécologique est pratiqué, mais ne donne aucun renseignement ; on ne peut sentir ni l'utérus ni les annexes.

La malade réclamant une intervention, on se décide à faire une laparotomie exploratrice, pensant trouver un carcinone avec ascite symptomatique.

Opération du 5 octobre :

Incision sous-ombilicale de dix centimètres sur la ligne blanche. A l'ouverture de la cavité péritonéale il s'écoule environ 2000 grammes de liquide citrin clair. Le grand épiploon est adhérent en avant au péritoine pariétal.

L'ovaire droit est kystique, déformé, présentant de nombreuses hémorrhagies interstitielles. Après avoir lié le mésoovaire au catgut, on résèque la glande ovarique. Le pavillon de la trompe est sain, la trompe également ; l'utérus est normal.

La rate, le foie et la vésicule biliaire n'offrent rien d'anormal.

Suture de la paroi abdominale à trois étages : (catgut, soie, crin de Florence).

Après l'intervention la malade se sent soulagée, elle respire plus facilement ; mais le dianostic est toujours en suspens.

6 octobre : Aucune réaction péritonéale ; le pouls est bon, pas de vomissements ni de douleurs.

8 octobre : Tout à coup dans la soirée la malade se sent mouillée. On enlève le pansement qui est complètement transpercé ; le lit lui-même est inondé. A la partie inférieure de la plaie, entre deux fils, on voit sourdre un liquide à peine rosé qui s'écoule en jet quand la patiente tousse. On se contente de refaire un pansement très épais.

10 octobre : Le pansement est de nouveau complètement imbibé. A la partie inférieure de la plaie il s'est formé une fistule d'où s'écoule goutte à goutte un liquide clair, jaunâtre. En pesant sur l'abdomen l'exudat fait même jet-d'eau.

On essaye un système de syphon, en introduisant dans la

fistule un drain long et mince ; mais le résultat n'est pas complet, et le pansement se mouille de nouveau rapidement.

13 octobre : La fistule abdominale laisse toujours passer une grande quantité de liquide séreux. Sensation de flot dans l'abdomen.

18 octobre : La fistule donne beaucoup moins ; mais il y a encore de l'ascite.

24 octobre : On administre à la malade un drastique violent qui provoque une forte diarrhée.

28 octobre : A la suite des abondantes selles liquides des jours précédents, le ventre a beaucoup diminué de volume. Il n'est pas douloureux. Aucun phénomène du côté des organes génitaux internes. A la palpation abdominale on ne sent rien de particulier. La plaie est guérie et ne donne plus ; mais il y a toujours un peu d'ascite.

La malade quitte l'hôpital.

2 novembre : La malade rentre d'urgence à l'hôpital ; son abdomen a énormément grossi et gêne considérablement les mouvements respiratoires.

On pratique une ponction au milieu de la cicatrice de la laparotomie, qui donne issue à une grande quantité de liquide citrin, clair. On laisse la petite plaie du troquart béante pour permettre au liquide ascitique de s'écouler à mesure qu'il se reproduit, et l'on applique un pansement très épais. A l'intérieur on donne une solution d'adonidine à 10 %, 10 gouttes trois fois par jour.

3 novembere : La malade ressent de vives douleurs dans l'abdomen et se plaint de nausées. On suspend l'adonidine et l'on donne du laudanum.

4 novembre : Douleurs et nausées continuelles. Traitement : laudanum, teinture d'iode.

8 novembre : L'ascite se reproduit très rapidement ; le cœur faiblit beaucoup. Traitement : injections de caféine.

11 novembre : La malade s'affaiblit de plus en plus malgré les injections excitantes de toute sorte, et meurt.

Extrait du protocole d'autopsie.

(Prof. STILLING)

Peau très pâle ; nulle part d'œdème sous-cutané.

Ventre gonflé, aux parois tendues; vergetures à sa surface ; cicatrice rougeâtre de 10 centimètres le long de la ligne blanche, avec une plaie ponctiforme en son milieu.

A l'ouverture de la cavité abdominale il s'écoule environ trois litres d'un liquide clair, jaunâtre. Le foie descend très bas ; l'ovaire droit manque ; pas d'autres altérations dans la situation des viscères.

Dans le péricarde, quelques gouttes seulement de liquide jaune-citrin clair. Le cœur est très petit, sa musculature extrêmement faible et pâle ; appareil valvulaire normal. L'aorte est en général étroite ; ses parois sont minces et l'on remarque quelques taches jaunâtres dans sa tunique interne. Circonférence de l'aorte thoracique 4 cm., et trois seulement au-dessus de la bifurcation.

Pas de liquide dans les plèvres. Les poumons sont fortement œdémaciés, mais ne présentent pas d'altérations organiques appréciables.

La rate, très grande, est de couleur foncée, violacée sur la coupe ; son poids est de 650 gr. Les veines spléniques contiennent du sang liquide ; rien dans l'artère.

Capsules surrénales petites et pâles. Aucune altération dans les reins.

Muqueuse stomacale un peu épaissie ; ramollissement cadavérique au fundus.

Les intestins, pas notablement hyperémiés, ne font reconnaître aucune altération pathologique.

L'ovaire gauche est petit. Assez fort œdème des parois de la vessie, mais rien de particulier à la muqueuse. Quel-

ques petites hémorrhagies sous la muqueuse utérine. Pas d'autres anomalies aux organes génitaux.

Le foie est gros, pèse 2700 gr., de couleur sombre, bleuâtre, très hyperémié. Sa capsule est lisse, non épaissie. Sur la coupe le dessin des acini est très peu net ; de grandes parties sont entièrement rouges, dans lesquelles on ne voit que de petites traînées blanchâtres. C'est surtout le lobe gauche qui a subi cette atrophie rouge au plus haut degré. Par-ci par-là des parties grisâtres où les acini sont plus gros qu'à l'ordinaire. Une grande quantité des petits vaisseaux visibles à l'œil nu, jusqu'à ceux de trois à quatre millimètres de diamètre, sont bouchés par des thrombus rouges. D'autres vaisseaux d'un calibre beaucoup plus fort sont remplis d'un tissu fibreux grisâtre. Leurs parois irrégulièrement festonnées ont en certains endroits plusieurs millimètres d'épaisseur.

Pas de thrombus dans la veine porte qui contient du sang liquide.

La veine cave inférieure contient en général du sang liquide, ainsi que les autres veines abdominales. Mais, à 1 cm. en-dessous du diaphragme, on rencontre dans la veine cave un thrombus pariétal de couleur blanchâtre, de 5 cm. de longueur sur 12 mm. de largeur et 3—4 mm. d'épaisseur, adhérent à la paroi qui est fortement épaissie en cet endroit. Sous ce thrombus débouche une des veines sushépatiques complètement oblitérée. Deux centimètres plus haut un autre thrombus plus petit, également blanchâtre et de consistance ferme, sort de l'orifice de la seconde veine sushépatique et proémine fortement dans la lumière de la veine cave. Un peu plus loin enfin on aperçoit deux petits orifices vasculaires encore ouverts.

La vésicule biliaire contient une bile visqueuse, très foncée ; la vésicule elle-même n'est pas altérée. Les canaux cholédoques sont perméables.

A l'examen microscopique du foie nous trouvons un mélange très irrégulier de tissu hépatique normal et de parties altérées à différents degrés, mais toujours suivant le même processus. L'aspect de ces parties altérées est celui-ci : les veines centrales des acini sont complètement oblitérées par des thrombus de date récente, c'est-à-dire par des masses finement granuleuses et des lencocytes retenus dans les mailles d'un fin réticulum fibrineux. Les parois de ces rameaux centraux paraissent avoir conservé une structure relativement normale ; à certains endroits cependant elles semblent un peu épaissies. Autour des veines centrales les cellules hépatiques ont entièrement disparu ; une masse compacte de corpuscules sanguins en a pris la place. Dans quelques parties ces globules rouges sont encore contenus dans les capilaires fortement dilatés dont on aperçoit les larges cellules endothéliales très aplaties qui en forment les parois ; mais dans d'autres parties, les plus nombreuses, les capillaires trop distendus se sont rompus et le sang répandu s'est infiltré plus loin, à la périphérie des acini, entre des cellules hépatiques comprimées et atrophiées. A côté de cette atrophie par stase, et souvent sans transition aucune, se trouvent des parties où les cellules hépatiques sont normales, voire même agrandies pour la plupart, la grosseur de leurs noyaux variant énormément. C'est directement sous la capsule de Glisson que l'on rencontre les cellules hépatiques les plus volumineuses. Si nous en mesurons quelques-unes, nous notons des diamètres de 33 μ, 36 μ, 39 μ, 45 μ, et jusqu'à 48 μ. En outre, entre ces cellules hypertrophiées, on est frappé de l'existence de larges espaces vides ou remplis d'une masse claire que nous croyons être des espaces lymphatiques.

Le tissu conjonctif interacineux est partout normal ; par contre dans quelques endroits les canalicules biliaires

semblent plus nombreux qu'à l'ordinaire. S'agit-il là d'une véritable néoformation, ou bien est-ce simplement l'atrophie du parenchyme hépatique qui, en rapprochant ces canaux les uns des autres et en les rendant plus visibles, en imposent pour une augmentation dans leur nombre ; c'est ce qu'il est difficile de décider.

Les modifications les plus intéressantes se trouvent dans le système vasculaire du foie. Les artères hépatiques ainsi que les ramifications de la veine porte n'offrent pas d'anomalies ; tandis que la plupart des veines hépatiques, depuis les plus petites branches jusqu'aux gros troncs principaux, présentent des altérations plus ou moins profondes. Les plus fins rameaux de ces veines sont simplement bouchés par une masse thrombotique toute fraîche ; leur lumière est légèrement agrandie mais leurs parois ne sont pas sensiblement altérées. Les branches plus volumineuses renferment des concrétions plus anciennes aux corpuscules sanguins dégénérés. On y reconnaît un épaississement très net de la paroi ; la surface de la membrane interne est irrégulière. Ces altérations sont de plus en plus accentuées à mesure que le calibre du vaisseau examiné augmente. C'est toujours la tunique interne qui est le plus modifiée dans sa structure : épaississement de plus en plus marqué, infiltration leucocytaire, surface très mouvementée avec des cellules à gros noyaux segmentés proéminants à l'intérieur du vaisseau ; par-ci par-là on voit un vaisseau néoformé pénétant dans la masse thrombotique qui obstrue la veine. Enfin dans les grosses veines hépatiques le processus pathologique a atteint son plus haut degré : ici la lumière du conduit n'est plus représentée que par quelques fentes étroites au travers d'une masse fibreuse très dense. Ce tissu néoformé par prolifération de la tunique interne est sillonné en tous sens par des capillaires très fortement dilatés. On y rencontre en-

core quelques cellules connectives, mais elles sont rares. De même pour l'intima dont l'épaississement est dû avant tout à l'abondance de tissu fibreux.

Toutes les veines hépatiques ne sont pas thrombosées, quelques-unes ne le sont qu'incomplètement; mais dans toutes nous retrouvons les altérations de la paroi que nous avons décrites plus haut, et même dans celles qui sont encore vides il existe contre la tunique intérieure épaissie des dépôts granuleux adhérents par places, en partie détachés en d'autres endroits et flottant comme des languettes dans la lumière du vaisseau.

La veine porte possède une structure normale. Il en est de même pour la veine cave, sauf que, sur 3—4 cm. de son trajet, précisément à l'endroit où débouchent les veines sus-hépatiques, ses parois sont notablement épaissies. Là encore c'est la tunique interne qui a fortement proliféré.

Nous sommes donc en présence d'une atrophie au foie par stase due à l'endophlèbite proliférente, et à la thrombose de la plupart des veines hépatiques. Les parties du foie restées indemnes sont le siège d'une hypertrophie compensatrice. La question est de savoir si c'est l'endophlébite qui est primitive et qui a amené à sa suite la thrombose, ou si au contraire l'endophlébite n'est que secondaire à la thrombose. La première hypothèse me semble plus plausible; d'abord parce que nous ne trouvons rien ni dans l'histoire de la malade ni dans les constatations de l'autopsie qui puisse expliquer une thrombose primitive, ensuite parce qu'elle s'accorde parfaitement avec la marche de la maladie. Il n'y a que l'extrême faiblesse du cœur qui puisse à la rigueur laisser soupçonner des troubles circulatoires suffisants pour amener une coa-

gulation sanguine ; mais alors pourquoi toutes les veines hépatiques ne serait-elles pas thrombosées indistinctement, et pourquoi les thrombus des grosses branches seraient-ils beaucoup plus anciens que ceux des petites ramifications ? — A première vue, en effet, la maladie semble n'avoir duré que deux mois environ ; mais on peut supposer que l'inflammation et par suite la prolifération de l'intima ont commencé à une date plus reculée, sans faire de symptômes parce qu'au début le sang pouvait encore passer suffisamment bien pour ne pas amener des troubles circulatoires appréciables. Ce n'est que lorsque l'altération pathologique eut atteint un degré plus avancé et eut amené des coagulations assez importantes pour entraver notablement la marche du sang, que l'ascite a fait son apparition et que la patiente a commencé à se sentir malade. Et c'est maintenant que la faiblesse du cœur peut servir à expliquer pourquoi, dans un cas comme celui qui nous occupe, on ne trouve nulle part, ni sur le vivant ni à l'autopsie, l'établissement d'une circulation collatérale. En effet, pas de dilatation des veines sous-cutanées abdominales ni des veines diaphragmatiques, aucune varice dans le territoire de la veine cave inférieure, pas de néoformation vasculaire dans le foie, pas même d'augmentation bien marquée dans le diamètre des ramifications de la veine porte ou dans celui des veines hépatiques restées ouvertes. C'est que le muscle cardiaque, qui avait tout juste assez de force pour entretenir une circulation normale et facile, a succombé dès qu'un obstacle un peu sérieux est venu entraver le libre cours du sang, et que ce dernier n'a pas eu le temps de se frayer une autre route. Cela explique aussi l'œdème pulmonaire qui a mis fin à l'existence de la malade, œdème encore augmenté par la pression qu'exerçait sur les poumons le diaphragme refoulé par le liquide ascitique.

Il ne nous resterait plus qu'à discuter la cause première de l'endophlébite qui a provoqué la thrombose des veines hépatiques. Auparavant il est nécessaire de passer rapidement en revue la littérature, peu volumineuse du reste, qui est relative au sujet qui nous occupe, afin de pouvoir comparer notre cas à ceux qui ont été précédemment étudiés et publiés par d'autres.

Jusqu'à présent il n'y a, à notre connaissance, qu'une douzaine de cas traités sur la maladie en question.

I

Budd[1] parle d'un homme de 52 ans à l'autopsie duquel on trouva toutes les veines hépatiques épaissies et tapissées de minces pseudomembranes facilement détachables dans les grands rameaux. En outre la plupart des ramifications de la veine porte contenaient un riche exudat fibrineux qui augmentait la consistance du foie sans toutefois lui donner un aspect granuleux. De fortes adhérences reliaient encore le foie et la rate aux organes voisins, le cœur au péricarde et les poumons aux plèvres. D'après Budd il faudrait rechercher la cause de ce processus inflammatoire multiple dans la vie irrégulière du malade et en premier lieu dans l'éthylisme.

II

Schüppel[2] constata une phlébite hépatique à l'autopsie d'un jeune homme de 16 ans qui mourut d'une pleurésie séro-fibrineuse droite et chez lequel le sinus longitudinal supérieur et

---

[1] Die Krankheiten der Leber, deutsch von Hensch, Berlin, 1846, S. 169.

[2] Ziemssen, Handbuch der speciellen Pathologie und Therapie, Band VIII, erste Hälfte, zweite Abteilung : Die Krankheiten der Gallenwege und Pfortader von O. Schüppel. 1880, S. 324.

JUN 16 1921

les deux sinus transverses de la dure-mère étaient aussi complètement obstrués par un thrombus organisé. Le foie était assez gros. Plusieurs grosses veines du lobe droit étaient entièrement bouchées par du tissu fibreux, œdémacié, très peu pigmenté et présentant des adhérences organisées avec les parois veineuses. La rate très agrandie mesurait 20 cm. de long. Pas d'ascite. La séreuse du foie était normale et le tissu hépatique lui-même ne présentait, dans le voisinage immédiat des formes obstruées, que de légères altérations dues à l'obstruction des vaisseaux. Ne trouvant pas de causes mécaniques pour expliquer cette thrombose hépatique, pas plus que celle des sinus de la dure-mère, Schüppel la met sur le compte d'une altération de la composition du sang, par exemple d'une plus grande disposition de celui-ci à la coagulation.

III

Rosenblatt [3] mentionne le cas d'un homme de 27 ans qui mourut dans le marasme après s'être plaint pendant longtemps de douleurs lancinantes dans le bas-ventre et avoir présenté une ascite considérable avec dilatation des veines sous-cutanées abdominales. A l'autopsie, faite par Recklinghausen, on trouva comme cause de la mort un carcinome primitif de la grosseur d'un œuf de canard dans le lobe droit du foie, avec métastases dans le péritoine. A la périphérie du lobe gauche, fortement adhérent à la paroi abdominale, on démontra un commencement de cirrhose. D'épaisses travées de tissus conjonctif s'irradiaient de la capsule dans l'intérieur du parenchyme. A l'intérieur de la veine cave on fut étonné de rencontrer, à la place des orifices des veines hépatiques, quelques excroissances irrégulières séparées par des dépressions profondes.

Rosenblatt attribue ces altérations à une hépatite intersti-

[3] Rosenblatt : Ueber einen Fall von abnormen Verlauf der Leberwenen in Verbindung mit Kirrhose und Carcinom der Leber und consecutiver carcinomatöser Infiltration des Peritoneum. Würzburger Dissertation, 1867.

tielle partielle pendant la vie embryonnaire, qui, en partant du sillon de la veine cave, avait envahi le parenchyme du foie, empêchant ainsi l'abouchement des veines hépatiques dans la veine cave inférieure ou détruisant les communications déjà établies. Pour se rendre au cœur, le sang de ces veines hépatiques s'était frayé un passage par un très large vaisseau néoformé au bord inférieur du foie et par des anastomoses avec les veines diaphragmatiques. De plus ce vaisseau néoformé s'anastomosait encore lui-même avec la mammaire interne, les veines thoraciques et la veine épigastrique inférieure.

Nous continuerons par résumer les uns à la suite des autres trois cas de thrombose des veines hépatiques dont deux furent observés par Frerichs et le troisième par Hainski, et qui sont interprétés de la même façon. Dans ces trois cas la thrombose serait due à l'inflammation des parois veineuses, inflammation propagée de la capsule du foie à travers son parenchyme et provenant d'une péritonite primitive. Voici du reste ce que dit Frerichs lui-même sur la thrombose des veines hépatiques :

« La phlébite organisée de la veine hépatique est en général rare, et le plus souvent la suite d'une inflammation de la capsule du foie et du revêtement séreux du diaphragme, à la face postérieure du foie, inflammation se propageant jusque sur les parois de la veine. Ces parois s'épaississent ; à leur surface interne se forment des dépôts gélatineux et par-ci par-là des végétations valvulaires qui diminuent la lumière du vaisseau et oblitèrent quelquefois complètement plusieurs rameaux. Ces processus entraînent à leur suite toutes les altérations dues à la stase sanguine, en particulier la thrombose. Dans la veine porte, par suite du trouble circulatoire, il peut aussi se former un trombus. A ceci s'ajoutent des extravasats sanguins dans le parenchyme du foie ».

Premier cas de Frerichs [1] :

[1] Frerichs, Klinik der Leberkrankheiten. Band II, 1861, S. 408.

IV

Il s'agit d'une femme de 38 ans qui fut traitée à deux reprises dans l'espace de deux ans, la première fois avec le diagnostic de péritonite enkystée, la deuxième fois avec celui de cirrhose du foie, et dont la cause directe de la mort fut finalement un érysipèle qui avait débuté à la cuisse gauche. Symtômes pendant la vie : douleurs dans le bas-ventre, exudat enkysté du péritoine, ictère léger, forte ascite et œdème des extrêmités inférieures. A l'autopsie : adhérences pleurales et péricardiques, résidus péritonitiques anciens et récents avec ascite très prononcée, adhérence complète de l'utérus et des annexes, adhérences entre le foie, la rate et le voisinage, adhérences multiples des anses intestinales entre elles, épaississement du mésentère, hémorrhagies dans les parois de l'estomac et de l'intestin, et agrandissement considérable de la rate. Le foie a diminué de volume d'un tiers et les adhérences qu'il présente avec le voisinage sont si fortes qu'on est obligé de les disséquer au bistouri. Sa surface est irrégulière, mamelonnée ; sa capsule est fortement épaissie. Sur la coupe on remarque des brides connectives d'aspect tendineux qui, partant de la capsule, pénètrent dans le parenchyme épatique et entourent les vaisseaux, augmentant ainsi beaucoup l'épaisseur de leur paroi externe. La lumière des veines hépatiques est presque fermée par des cloisons connectives incomplètes, leurs parois sont très épaissies. L'adventice de la veine porte et de l'artère hépatique est également épaissie et leur lumière agrandie. Enfin tout le tissu conjonctif interlobulaire est anormalement développé et les lobules emprisonnées dans ses mailles ont en partie subi l'atrophie rouge.

Dans ce cas Frerichs regarde la péritonite comme primaire ; ses symptômes ont précédé ceux de l'affection hépatique de deux ans environ. De la capsule du foie le processus inflammatoire a envahi cet organe soit directement soit par les tuniques vasculaires. Une fois les veines hépatiques atteintes à

leur tour, d'importants troubles circulatoires ont fait leur apparition.

V

Second cas de Frerichs[1] :

Il s'agit cette fois d'un buveur de 45 ans chez qui on avait observé de l'ascite à marche rapidement croissante, des diarrhées, de l'ictère et une rate notablement agrandie au palper. L'autopsie démontra une ascite considérable, une rate très grosse, une large cicatrice dans la région du cardia, des hémorrhagies dans la paroi duodénale. Le foie arrondi, de consistance ferme, est un peu atrophié ; ses bords sont tranchants, sa surface finement granuleuse. Une masse de tissu conjonctif relie la face inférieure du foie à la colonne vertébrale, au cardia, à l'œsophage et au pancréas. Le foie est en outre adhérent au diaphragme. Ce tissu connectif pénètre avec la capsule de Glisson dans le parenchyme hépatique qui, finement granuleux et coloré par-ci par-là en jaune par le stase biliaire, offre l'aspect d'une noix muscade. La vésicule est remplie d'une bile filante, de couleur foncée ; le canal cholédoque est perméable. Les ramifications de la veine porte sont remplies de coagula foncés mais nulle part adhérents à la tunique interne lisse partout. A l'intérieur de la veine cave on remarque des plaques arrondies de la grosseur d'un pois, ressemblant aux plaques athéromateuses des artères. A un certain endroit même un pont de tissu connectif traverse la lumière du vaisseau. Les veines hépatiques aboutissant à la veine cave nous offrent des anomalies plus conséquentes encore : l'une d'elles est complètement bouchée par une petite tumeur ronde de la grosseur d'un noyau de cerise et de couleur rouge pâle ; une autre, aux parois épaissies, a sa surface interne couverte de nombreuses plaques analogues à celles décrites plus haut ; une troisième, à la lumière rétrécie par des masses connectives, possède une tunique

[1] Frerichs, Klinik der Leberkraukheiten, Band II, 1861. S. 408.

interne rugueuse et recouverte de dépôts allant du gris au brun. A côté de ces dépôts on rencontre des coagula récents qui bouchent les petites ramifications. La thrombose de la veine porte gagne aussi l'origine de ce vaisseau ainsi que les veines splénique et mésarraïque. Les veines stomacales restent perméables.

D'après Frerichs cette phlébite serait, comme dans le cas précédent, consécutive à la péritonite chronique qui elle-même aurait pour origine l'ulcération de l'estomac. La thrombose de la veine porte doit être secondaire.

Frerichs ajoute qu'il est impossible de faire cliniquement le diagnostic différenciel entre l'oblitération des veines hépatiques et celle de la veine porte.

VI

Hainsky[1], dans sa thèse inaugurale, parle de l'oblitération complète de tous les troncs principaux des veines hépatiques chez une femme de 22 ans, malade pendant plus d'une année. Diagnostic clinique : péritonite chronique et compression de la veine porte et des canaux biliaires par des néoformations connectives. L'autopsie donne les résultats suivants : ictère, collection séro-purulente abondante dans la cavité abdominale, agrandissement de la rate, hyperémie par stase de la muqueuse intestinale ; épaississement du ligament suspenseur du foie et de tout le péritoine pariétal, ainsi que du péritoine viscéral du côté droit et du ligament hépato-duodénal ; adhérences entre la vésicule biliaire et le duodénum ; érosions hémorrhagiques de la muqueuse stomacale. Le foie in toto est un peu atrophié, surtout le lobe droit ; sa surface est bosselée, principalement vers le bord antérieur, sa consistance ferme. Sur la coupe il offre un aspect granuleux, parsemé de nodules gris-bruns mesurant jusqu'à 8 mm. de diamètre, surtout à la périphérie. Ces nodu-

[1] Hainsky : Ein Fall von Lebervenenobliteration. Göttinger-Dissertation, 1884.

les ne sont autre chose que des foyers de régénérescence de parenchyme hépatique. Le tronc et les grosses ramifications de la veine porte sont perméables, quoique leurs parois soient un peu épaissies, ainsi que la capsule de Glisson. Par contre les troncs principaux des veines hépatiques sont oblitérées par des masses thrombotiques complètement organisées, si bien que plus aucune d'elles ne pouvait amener du sang à la veine cave inférieure. Les parois de ces veines sont épaissies, comme celles de la veine cave inférieure. Autour de ces vaisseaux on remarque un tissu conjonctif abondant qui pénètre entre les acinis et leurs cellules. Au centre le parenchyme hépatique est nettement hyperémié. Une circulation collatérale s'est établie dans les adhérences entre le foie et le diaphragme, dans le ligament suspenseur du foie et dans la capsule de Glisson. Deux veines assez volumineuses vont de la capsule à la veine cave inférieure.

Hainski conclut comme Frerichs : propagation de l'inflammation péritonéale de la capsule du foie à l'intérieur de l'organe et le long des veines hépatiques qui se thrombosent. Cette oblitération explique l'agrandissement de la rate, l'hyperémie par stase de l'intestin, le catarrhe chronique de l'estomac, l'ascite et l'hyperémie des parties centrales du foie.

VII

Un autre cas de thrombose des veines du foie ayant, quand à l'étiologie, une certaine analogie avec les trois cas précédents, a fait l'objet d'une thèse présentée l'année dernière à la faculté de médecine de l'université de Kiel par M. Jürgen Heinrich Thran[1]. Il s'agit d'une femme de 32 ans qui, 15 jours après un accouchement, fut frappée de voir son ventre grossir rapidement en même temps que la diurèse diminuait de plus en plus. Quelques jours plus tard la malade ressentait des douleurs brûlan-

[1] Jürgen Heinrich Thran : Ueber einen Fall von Lebervenenthrombose ; inaugural-Dissertation, Kiel, 1899.

tes dans la région de l'ombilic. On posa le diagnostic de tumeur de l'ovaire et comme telle la malade fut laparotomiée, mais l'opération ne fit rien découvrir du tout, elle donna seulement issue à 10 ou 12 litres de liquide ascitique clair et riche en albumine. Depuis lors, l'ascite se reproduisant continullement, on fit un certain nombre de ponctions abdominales après lesquelles le foie paraissait dur et bosselé, le lobe droit diminué de volume, et la rate agrandie. Les poumons et le cœur paraissant normaux et l'urine ne contenant pas d'albumine, on pensa à de la péritonite ou à une altération pathologique du foie. La malade s'affaiblissait de plus en plus ; à la fin des complications pulmonaires entrèrent en scène ; le cœur commença à défaillir et la circulation devint de plus en plus mauvaise : œdèmes. thrombose des veines cutanées abdominales, etc. La mort survint après sept mois de maladie. Vers le milieu de la maladie, la malade ressentait des douleurs sourdes dans le bas-ventre et vers la fin de la maladie, elle se plaignit de douleurs lancinantes dans la fosse sus-claviculaire droite s'irradiant dans le bras, et de fourmillements dans la main.

A l'autopsie on trouva de la péritonite chronique sur toute la paroi abdominale, plus forte, pigmentée et avec des hémorrhagies fraîches sur la vessie, l'utérus et le rectum. Les veines diaphragmatiques très dilatées et sinueuses étaient fraîchement thrombosées. La veine cave inférieure contenait un thrombus pariétal d'un centimètre et demi de large. Les veines œsophagiennes étaient faiblement dilatées, la rate fortement agrandie et à capsule épaissie. Les poumons œdémaciés étaient parsemés d'une quantité de petites hémorrhagies. Le foie était diminué de volume, à surface finement bosselée, à capsule inégalement épaissie ; sur la coupe : forte prolifération du tissu conjonctif, surtout à la périphérie, qui a détruit une quantité notable de parenchyme hépathique, sans toutefois qu'on ait l'image d'une hépatite interstitielle. Un très grand nombre de rameaux des veines hépatiques étaient thrombosés. Ces thromboses paraissaient être de date récente, surtout dans les parties centrales. Les parois de ces vaisseaux étaient épaissies par de l'infiltration inflammatoire ; et le parenchyme environnant était fortement

hyperémié. Malgré tout cela il restait encore dans le foie beaucoup de tissu normal. On ne trouva nulle part de néoformation vasculaire ; les thromboses hépatiques étaient trop récentes pour qu'une circulation collatérale ait eu le temps de s'établir ; les hémorrhagies viscérales et la dilatation des veines œsophagiennes et diaphragmatiques sont les seuls témoins de l'obstacle apporté à la circulation et qui entraîna la mort.

L'auteur interprète ce cas de la manière suivante : la thrombose des veines hépatiques serait secondaire à l'inflammation de ces dites veines. Cette inflammation se serait propagée de la séreuse du foie à travers son parenchyme rendu moins résistant par le fait que l'ascite péritonitique, comprimant cet organe, y provoquait déjà des troubles circulatoires. De là ces traînées de tissu connectif s'enfonçant au hasard de la capsule du foie dans l'intérieur de l'organe, derniers vestiges du chemin parcouru par l'inflammation. Les rameaux de la veine porte et les artères hépatiques auraient été protégées par le tissu conjonctif porte qui les accompagne.

Dans ce cas encore ce serait donc la péritonite qui aurait été la cause primaire des altérations trouvées dans le foie. Et quant à cette péritonite, l'auteur la croit de nature gonococique à cause de sa marche lente et relativement bénigne (considérée seule), et surtout à cause du fait qu'elle a suivi immédiatemeut un accouchement.

En récapitulant les cas mentionnés jusqu'ici nous voyons donc que dans les trois premiers les causes de la thrombose des veines hépatiques sont pour le moins très hypothètiques et très obscures : (éthylisme, — grande tendance du sang à la coagulation — cirrhose embrionnaire). L'étiologie des quatre cas suivants semble beaucoup plus nette, et l'on était ainsi arrivé à la conclusion que le plus souvent les thromboses hépatiques étaient dues à une phlébite secondaire causée par la propagation d'un processus inflammatoire du voisinage : (péritonite primaire).

C'est le prof. Chiari [1] de Prague qui le premier à cherché à démontrer qne la plébite oblitérante des grosses veines hépatiques peut exister comme affection primaire de ces veines. Aussi allons-nous continuer cet exposé par le résumé des trois cas publiés par cet auteur dont la compétence en matière anatomo-pathologique ne peut être discutée.

VIII

Dans le premier cas il s'agit d'une femme de 28 ans. Deux accouchements : le dernier cinq mois avant la mort ; enfant bien portant, à terme. La maladie débute le 20 décembre 1884 par des douleurs intermittentes dans la région du foie et de l'épigastre. Anorexie. Le 1er janvier 1885, fortes douleurs dans l'épigastre et vomissement douloureux qui continuent jusqu'à la mort survenant 24 heures plus tard. A l'autopsie : œdème pulmonaire, ascite considérable, rate agrandie, hémorrhagies dans la muqueuse de l'estomac et du duodénum, foie fortement hypertrophié, à surface lisse, de consistance ferme et friable. Les ramifications de la veine porte sont normales ; par contre les veines hépatiques, depuis leur origine jusqu'à leur abouchement dans la veine cave inférieure, sont dilatées et remplies de thrombus en partie foncés, en partie gris rougeâtres. — Cause directe de la mort : œdème pulmonaire amené par des troubles circulatoires consécutifs à la thrombose des veines hépatiques. — L'examen microscopique du foie démontre en maints endroits une hypérémie considérable avec destruction des cellules hépatiques dans le centre des acinis par dilatation des capillaires et extravasation sanguine. Les veines centrales sont également dilatées sur tout leur trajet et leurs parois épaissies. Les parois des grosses veines hépatiques et de beaucoup

---

[1] Dr H. Chiari : Ueber die selbständige Phlebitis obliterans der Hauptstämme der Venae hepaticae als Todesursache. Abdruck aus : « Beiträge zur pathologischen Anatomie und zur allgemeinen Pathologie ». Sechsundzwanzigster Band, 1899.

de petites ont augmenté d'épaisseur par prolifération de tissu connectif fibreux riche en éléments cellulaires (cellules rondes) et en lencocytes. C'est surtout l'intima qui a proliféré et qui est irrégulièrement bosselée. Par contre le tissu connectif interstitiel du foie est normal, l'inflammation se confinant aux parois veineuses. La capsule du foie et le péritoine qui le recouvre sont également normaux.

On a donc affaire ici à une plébite hépatique chronique primitive ; et Chiari la croit d'origine syphilitique parce que la nature histologique des proliférations des tuniques vasculaires est analogue aux proliférations dues à l'endo- et à la périphlébite purulentes que l'on rencontre quelquefois dans les foies luétiques. Ce diagnostic de syphilis serait en outre appuyé par une cicatrice de la grande lèvre gauche trouvée à l'autopsie.

IX

Dans le second cas il s'agit d'une femme de 59 ans qui entra à l'hôpital le 31 octobre 1893. Anamnèse : 6 accouchements ; 5 enfants morts en bas âge ; ménopause à 50 ans ; variole dans la jeunesse ; pas d'autres maladies. Depuis 14 jours : anorexie, faiblesse générale, augmentation du volume du ventre ; depuis 5 jours, enflure de la jambe gauche. — Status résumé : Amaigrissement et pâleur considérables ; varices aux deux jambes ; œdème de toute l'extrémité gauche et du pied droit ; thrombose de la veine fémorale gauche ; voile du palais et piliers antérieurs rouges avec des dépôts blanchâtres ; thorax évasé à sa partie inférieure ; abdomen régulièrement ballonné ; veines sous-cutanées abdominales dilatées. Le foie dépasse la dernière côte de deux travers de doigt ; sa surface est irrégulière, son bord tranchant ; la matité du foie se continue avec une autre matité qui se perd dans le flanc gauche et descend jusqu'à l'ombilic ; à cette matité correspond une tumeur bosselée, mobile et dure, qui empêche les mouvements du diaphragme ; il y a du liquide libre dans la cavité abdominale. — Les jours sui-

vants l'ascite augmente. Une ponction exploratrice ramène un peu de sérum clair. Le 13 novembre, collapsus et mort.

Autopsie 22 heures post mortem : 3 ½ litres de sérum mélangé de sang dans la cavité abdominale ; nombreuses hyperostoses sur la table interne de la calotte crânienne ; hyperémie et œdème pulmonaires ; adhérences pleurales ; nombreuses embolies dans les branches de l'artère pulmonaire gauche ; anévrysme du ventricule gauche du cœur, de la grosseur d'un œuf de poule, à parois minces et fibreuses ; branche horizontale de l'artère coronaire gauche complètement oblitérée. Le foie est agrandi, de consistance ferme, foncé à la coupe, à capsule non épaissie. Le tronc de la veine porte ainsi que la plupart des ramifications des veines hépatiques renferment des thrombus récents. L'embouchure des grosses veines hépatiques dans la veine cave est fermée par du tissus cicatriciel. — La rate a doublé de volume ; elle est de consistance ferme, très hyperémiée. Les reins sont rapetissés, durs et bosselés, Les annexes droits sont adhérents entre eux et avec le voisinage. La muqueuse de l'estomac et du duodénum est fortement hyperémiée ; on trouve de nombreuses taches hémorrhagiques dans les parois du gros intestin à l'exception du rectum ; les matières fécales du gros intestin sont mélangées de sang fraîchement extravasé.

Examen microscopique : La paroi de l'anévrysme du cœur est uniquement formée de tissu cicatriciel ; pas traces d'endoni de myocarde ; le péricarde est légèrement épaissi à cet endroit. L'oblitération de l'artère coronaire est due à du tissu conjonctif fibreux d'autant plus lâche et plus riche en cellules qu'on s'éloigne davantage de la paroi vasculaire ; ce tissu est séparé de la tunique musculaire amincie par une membrane élastique discontinue ; l'adventice est normale. Le foie offre l'image d'une forte atrophie par stase. Les veines centrales ont des parois épaissies et leur lumière agrandie. Dans la plupart des veines hépatiques et des ramifications de la veine porte il y a des thrombus fibrineux contenant beaucoup de lencocytes. Le tissu interstitiel est en général assez abondant, aux fibres serrées mais pauvres en cellules. L'oblitération des gros troncs

hépatiques est due à la prolifération de leur tunique interne ; les tuniques musculaire et adventice sont peu ou pas altérées ; partout ailleurs l'intima est épaissie ; il en est même pour la veine cave à l'endroit où aboutissent les grosses veines hépatiques.

On est donc en présence d'une endophlébite primitive et non consécutive à la thrombose ou à une inflammation du voisinage. Ce qu'il y a d'intéressant ici c'est la présence simultanée de l'affection cardiaque et spécialement de l'oblitération de l'artère coronaire gauche. En voyant les valvules du cœur et les parois de l'aorte normales on doit admettre la syphilis comme cause de cette oblitération. Ceci amène nécessairement à la conclusion que, dans ce cas aussi, l'endophlébite des veines hépatiques avait la même cause.

X

Dans le troisième cas, il s'agit d'un jeune homme de 29 ans qui mourut à l'hôpital de Prague le 4 janvier 1895, après deux mois de maladie. Ce malade se plaignait de douleurs et de tiraillements dans la région du foie, de gonflement de l'abdomen et de vomissements. Deux ponctions abdominales successives donnèrent issue à 6 et 10 litres de liquide ascitique. Il avait eu jadis une affection vénérienne. On avait fait le diagnostic de cirrhose du foie.

Autopsie : 10 litres de liquide séro-sanguin dans la cavité abdominale ; acélectasie, congestion et œdème pulmonaires ; un quart de litre de sérum teinté de sang dans la cavité pleurale gauche ; plusieurs infarcts hémorrhagiques récents dans le lobe inférieur du poumon gauche ; cœur et aorte normaux. — Le foie est légèrement agrandi, flasque, à capsule un peu épaissie. Sur la coupe on distingue des parties foncées, très molles, visqueuses, qui forment la grande masse de l'organe, et où le microscope décèle une très forte atrophie par stase, et d'autres parties jaunâtres, plus fermes, où les acinis sont d'une

grandeur frappante. La plupart des veines hépatiques ont des parois épaissies ; quelques-unes ont leur lumière fermée par la prolifération de leur tunique interne et des thrombus. En certains endroits l'adventice elle aussi a proliféré. L'embouchure des gros troncs hépatiques dans la veine cave est complètement obstruée. Les ramifications de la veine porte sont dilatées, mais ni épaissies ni thrombosées. Le tissu conjonctif interstitiel du foie est normal. — Rate fortement agrandie, hyperémiée, de consistance ferme, à capsule épaissie ; reins hyperémiés, durs, à surface lisse ; pancréas également hyperémié ; muqueuse stomacale et intestinale fortement congestionnée.

Rien, dans ce cas, n'indique la cause de la phlébite hépatique. Le malade avait avoué une affection vénérienne, mais on ne trouve rien qui puisse faire admettre sûrement qu'il s'agissait d'une lues.

Enfin, nous terminerons par deux autres cas qui, dans cette énumération, ont leur place marquée ici parce que, comme les cas publiés par le prof. Chiari, tout au moins comme les deux premiers, ils furent attribués à la syphilis.

XI

W. Lange [8] observa le cas suivant :

Une ouvrière de 39 ans tomba malade 9 mois après la naissance d'un enfant bien portant. Diagnostic : anasarque de cause indéterminée. Le foie était volumineux, résistant, à surface lisse au début, plus tard légèrement bosselé. On fit quatre ponctions abdominales en huit semaines. Le liquide ascitique était trouble et laissait déposer une mince couche blanchâtre qui paraissait être de l'albumine mais qui se comporta vis-à-vis de l'éther comme de la graisse. La patiente mourut après deux mois de maladie.

[8] w. Lange : Kieler Dissertation, 1885.

Autopsie : Le foie est de grosseur à peu près normale, sa surface est irrégulièrement bosselée ; à la face antérieure du lobe droit la capsule présente des épaississements fibreux de couleur laiteuse ; le bord antérieur est épaissi, dur et interrompu par plusieurs échancrures. Sur la coupe, le foie a un aspect très varié : les parties antérieures et inférieures sont grossièrement granulées et rugueuses au toucher ; on remarque surtout des faisceaux de tissu fibreux qui sillonnent le parenchyme à la manière des vaisseaux sanguins. Déjà à l'œil nu on peut se rendre compte que ces faisceaux correspondent aux veines hépatiques, car partout ils sont isolés, nulle part accompagnés d'artères et de canaux biliaires.

Lange arrive aux conclusions suivantes : l'affection des veines est la maladie primitive ; la cause de cette maladie est obscure, cependant il faut penser à la possibilité d'une origine luétique.

XII

H. Eppinger[1] décrit le cas suivant :

Une veuve de 52 ans avait eu à l'âge de 45 ans un ictère catarrhal et souffrait depuis plusieurs années de douleurs lancinantes dans la région du foie. Elle maigrit. Oedème du ventre et des jambes. Les veines des parois abdominales s'hypertrophient ; on la ponctionne deux fois ; elle eut des symptômes passagers de péritonite et mourut de dyssenterie.

Autopsie : Oedème de différents organes ; dilatation des veines sous-cutanées de la poitrine et du ventre ; adhérences d'ancienne péritonite et oblitération complète de la veine cave inférieure au niveau du bord postérieur du foie. En dessous de l'obstruction se trouve un thrombus de 45 mm. de long. Les parois de la veine cave font corps avec une cicatrice qui rayonne à l'intérieur du foie. Le foie est assez volumineux, à surface

[1] Prager medicinische Wochenschrift, 1876. Nr. 39, 40.

grossièrement granuleuse et à capsule fortement épaissie. A l'intérieur de cet organe on trouve un réticulum de tissu fibreux dense entre les mailles duquel le microscope fait découvrir des noyaux de cancer primitif partant des cellules hépatiques. Les veines moyennes du foie sont complètement obstruées par des thrombus rouges ; leurs parois sont épaissies par une prolifération de tissu cicatritiel.

D'après Eppinger l'altération interstitielle du foie serait l'altération primaire et serait due à une lues congénitale. L'oblitération de la veine cave proviendrait de la rétraction cicatritielle au bord postérieur du foie. La circulation collatérale peu à peu établie avait suffi longtemps ; à la fin la force du cœur diminuant, il se forma dans la veine cave et dans les veines hépatiques des thromboses marastiques.

Et maintenant revenons au cas qui fait le sujet de cette thèse. Là, j'ai admis que la thrombose des veines hépatiques était due à une endophlébite primitive de ces veines. Quelle est l'étiologie de cette endophlébite ? Nous ne trouvons rien, ni dans l'anamnèse, ni à l'autopsie, ni à l'examen microscopique des pièces pathologiques, qui permette de se prononcer catégoriquement. Il n'y a que la vie irrégulière de l'époux de la femme qui fit l'objet de mon observation qui puisse faire penser à la syphilis ; et c'est en effet à cette hypothèse que je m'arrêterai, parce que, en comparant le cas que j'ai étudié avec ceux qui ont été étudiés par d'autres, je trouve que c'est avec ceux de Chiari, où la syphilis paraît avoir été en jeu, qu'il a le plus d'analogie.

HENRY F. BELLAMY

Contribution
à l'étude des tumeurs à myéloplaxes
des gaines tendineuses.

1901

Contribution à l'étude

DES

TUMEURS

A

Myéloplaxes des gaines tendineuses

I. HISTORIQUE

Dans son excellente monographie sur le myélome des gaines tendineuses, M. Heurtaux, de Nantes, (1) fait mention de six cas chez de jeunes sujets. En voici la nomenclature :

1er	cas,	1860,	observé	par	Broca. (2)
2e	»	1869,	»	»	Czerny. (3)
3e	»	1878,	»	»	Gross. (4)
4e	»	1878,	»	»	Paquet. (5)
5e	»	1885,	»	»	Verneuil. (6)
6e	»	1888,	»	»	Ferré. (7)

Outre les cas cités par Heurtaux, il faut mentionner ceux qui ont été observés par Kœnig (8) en 1881 et le cas de Meyer (9) décrit en 1886. Tous ces auteurs considèrent ces tumeurs commes des sarcomes à cellules géantes.

Le premier auteur qui semble avoir étudié sérieusement les tumeurs myéloïdes est M. Heurtaux lui-même. En 1891, il publie les résultats de l'examen de cinq cas

Dans ses conclusions il émet l'idée que le terme de myélome ne devrait pas être synonyme de sarcome à cellules géantes mais devrait avoir une signification plus précise. Ceci permettrait de distinguer un néoplasme, formé de cellules adultes et par là de nature bénigne, d'une tumeur myéloïde d'origine osseuse, dont les cellules ont conservé le type embryonnaire et de caractère essentiellement malin. Le myélome doit, selon Heurtaux, réunir les caractères suivants :

1° Présence de cellules géantes.
2° Tissu connectif adulte au sein de la tumeur.
3° Organisation complète des parois des vaisseaux.
4° Croissance lente et bénigne.

Dans les années qui suivirent la publication du travail de Heurtaux, Pilliet ([10]) et plus tard Malherbe ([11]) séparèrent entièrement les tumeurs myéloïdes d'origine fibreuse et osseuse du genre sarcome. Ils donnèrent à la classe de ces tumeurs le nom général de myélomes et en firent deux subdivisions :

1° Myélomes malins d'origine osseuse soit médullaire soit périostale.

2° Myélomes bénins d'origine aponévrotique ou fibreuse (parostéaux, Pilliet), se développant dans la gaine des tendons, près de l'os.

En 1895, MM. Longuet et Landel ([12]) publient un cas de myélome développé dans la gaîne des péroniers et classent la tumeur parmi les sarcomes à myéloplaxes. Ils expliquent la croissance lente et la bénignité de la tumeur par sa situation particulière qu'ils croient peu favorable pour l'évolution rapide d'un néoplasme. Partant de là ils voient une analogie entre les myélomes et les chrondromes, qui sont malins lorsqu'ils se développent dans certaines parties du corps, tandis qu'ils sont parfaitement bénins

quand ils se développent dans d'autres, par exemple, aux mains et aux pieds.

Louis Dor, ([13]) de Lyon, en 1898, après l'examen d'un myélome des gaînes tendineuses, conclut qu'il existe une tumeur mixte formée par l'association de tissu xanthomateux et myélomateux, méritant le nom de myélo-xanthome. D'après lui la plupart des tumeurs myéloïdes des gaines tendineuses devraient porter ce nom. Il croit que les cellules xanthomateuses et les cellules à myéloplaxes sont le résultat d'une évolution histologique toute différente, mais ayant porté sur des cellules primitivement identiques. Dans le premier cas les cellules sont restées isolées, dans le second cas elles se sont fusionnées et leurs noyaux se sont mélangés constituant une cellule unique à noyaux multiples.

S. Bonjour ([14]) en 1896 a les mêmes vues que son maître Malherbe quant à la classification de ces tumeurs.

P. Bonhomme ([15]) en 1899, se croit justifié de considérer son cas comme ne rentrant pas dans l'ordre des néoplasmes. La tumeur serait due, selon lui, à une inflammation chronique des gaînes tendineuses.

Les tumeurs myéloïdes des gaînes tendineuses ne sont pas fréquentes. C'est peut-être pour cela qu'elles occupent une si petite place dans la littérature chirurgicale. — D'après ce qui a été dit plus haut, on pourra se rendre compte que la plupart des examens microscopiques de ces tumeurs ont été faits par des pathologistes français. En Angleterre, ce genre de tumeur semble être inconnu, car nous avons été incapable de trouver un seul travail sur ce sujet.

OBSERVATIONS

Observation N° I.

Garçon âgé de 12 ans. Tumeur de la paume de la main extirpée par M. Roux le 24 novembre 1899. Pas de récidive.

Il s'agit d'une tumeur dure, de forme irrégulière, composée de nombreux nodules de grosseur variée. Après un séjour dans l'alcool la tumeur avait comme dimensions :

La plus grande longueur, 3,5 cm.
» largeur, 2 cm.
» épaisseur, 8-9 mm.

Elle consistait en une seule masse, bosselée, formée de nodules réunis par un tissu connectif lâche. Son aspec extérieur avait quelque ressemblance avec un thymus de veau. La forme était généralement arrondie. Elle avait comme base une surface plane, même légèrement concave, où l'on trouvait des restes de tissu connectif très dense. Il semblait que la tumeur avait cru sur un tendon.

La surface extérieure de la tumeur avait une couleur rouillée. Cette coloration pénétrait à 2 cm. dans l'intérieur.

Sur la coupe elle était opaque et blanchâtre. Ici et là on remarquait des taches bleues plus transparentes.

Observation II.

Jeune fille de 18 ½ ans. Tumeur de la face palmaire du 5me doigt. Extirpée par le Dr Vulliet en 1896. Pas de récidive.

La tumeur était composée de trois fragments dont chacun était formé de plusieurs petits nodules.

Le plus grand des fragments était divisé en deux par un profond sillon. Une de ces portions mesurait 18 mm. de long, 24 mm. de large, 15 mm. d'épaisseur ; l'autre 7 mm. de long, 14 mm. de large, 6-7 mm. d'épaisseur.

Le dit sillon avait 6 mm. de large, 20 mm. de long et était tapissé de tissu fibreux ; sur ses bords on remarquait des restes de tissu connectif et adipeux. La direction générale du sillon était parallèle au grand axe de la tumeur.

Le fragment médian mesurait 30 mm. de long, 6-15 de large, 5-12 mm. d'épaisseur. Il s'adaptait exactement sur le premier morceau. Le sillon mentionné plus haut était plus étroit ; il se continuait et se perdait dans le plus petit nodule dont ce fragment était composé.

Le 3e fragment était tout à fait isolé des deux autres et présentait la forme d'une fève. Il avait 11 mm. de long, 9 mm. de large, 6 mm. d'épaisseur. De sa surface partaient deux bandes de tissu connectif dont l'une se terminait par une petite tumeur blanche mesurant 6 mm. de long, 3 mm. de large, 1-2 mm. d'épaisseur.

La surface de ces trois fragments, quoique creusée de nombreux sillons plus ou moins profonds, était généralement lisse. La coloration était uniformément blanche avec quelques taches jaunes. La consistence était dure.

A la coupe les taches jaunes restaient localisées dans les couches périphériques de la tumeur. La surface de section présentait une couleur blanche uniforme ; par places cependant on remarquait de petites plaques bleuâtres transparentes.

Observation III.

Tumeur située à la face volaire de la première phalange droite. Le malade était un domestique de campagne

âgé de 25 ans. L'opération eut lieu le 2 janvier 1899. (Dr P. Jaunin, à Chèbres.)

Après avoir séjourné dans l'alcool, la tumeur avait la grosseur d'une noix. Elle était arrondie et partagée en deux lobes inégaux par un sillon médian autour duquel elle s'enroulait légèrement. Le plus grand et le plus arrondi de ces deux lobes était subdivisé à son tour par un petit sillon partant à l'angle droit du sillon principal.

La surface était blanchâtre, avec des taches de couleur rouge dans différents endroits.

Observation IV.

(Op. par M. le Prof. Roux le 23 décembre 1899.)

Tumeur hémisphérique de la grosseur d'un noyau de cerise, dont la base correspond au tendon. Ce dernier s'était creusé une gouttière dans la base de la dite tumeur.

Longueur de sa base	. . .	8 mm.
Largeur »	. . .	7 »
Epaisseur »	. . .	6 »

Des teintes ocrées à la surface. Sur la coupe on voyait plusieurs taches bleues et transparentes.

Observation V.

Femme âgée de 37 ans, entrée à l'Hôpital cantonal le 1er avril 1901. Souffrant d'une tumeur arrondie, située sur la seconde phalange du médius droit.

La malade raconte qu'il y a 3 ans, sans cause connue, le doigt est devenu douloureux. Au bout de 2 jours la douleur cessa. Quelques jours après, la patiente remarqua une petite tumeur au niveau de la seconde phalange du médius droit. Elle augmenta insensiblement de volume jusqu'au nouvel-an 1901. Depuis cette époque, elle grossit rapidement.

Status local. — A l'inspection, on constate une tumeur arrondie occupant la région dorsale de la seconde phalange du médius droit. Cette tumeur s'arrête exactement aux plis articulaires interphalangiens. Elle fait saillie de chaque côté de la phalange d'environ 1 cm.

La peau ne présente pas de coloration anormale au niveau de la tumeur.

A la palpation, on sent que l'articulation de la seconde avec la première phalange est libre.

La tumeur est de la grosseur d'une noix. La consistance est variable suivant les endroits. La partie médiane donne la sensation de la résistance cartilagineuse. Sur les parties latérales, elle était élastique rénitente. Du côté interne on sent, en outre, un petit noyau très dur, situé au niveau du pli interphalangien de la première et seconde phalanges.

La femme est en bonne santé et son histoire ne donne aucun renseignement étiologique quelconque au sujet de la tumeur.

L'opération fut décidée et faite le 2 avril par M. Roux. Par une incision de 4-5 cm., on arrive sur une tumeur lobulée, ferme, qui était très bien vascularisée et innervée, vu le grand nombre de vaisseaux et cordons nerveux qui pénétraient dans la tumeur par sa face interne. A cause de cela on eut beaucoup de peine à séparer la tumeur des tissus environnants. Les adhérences étaient surtout fortes avec la partie externe et avec les parties plus profondes.

Le tendon extenseur paraissait tout à fait sain.

On suture la plaie. La malade quitta l'hôpital le 9 avril 1901.

La tumeur extirpée était de couleur jaunâtre. La consistance était variable, un peu plus ferme dans les parties centrales.

In toto elle se composait d'une partie principale et d'une

plus petite partie pédonculée. La forme générale était arrondie et se terminait en cône à l'un des bouts. Sa base était un peu aplatie.

Elle mesurait dans sa plus grande longueur 3,2 cm. ; dans sa plus grande largeur 2,5 cm.

La surface, en général lisse, était creusée de deux sillons profonds qui divisaient la tumeur en deux lobes inégaux. La surface inférieure (beaucoup plus irrégulière que la face supérieure), aplatie, était creusée de nombreux sillons, peu profonds et irréguliers.

Un sillon plus profond et plus large que les autres (6 mm. de large, 2,5 mm. de profondeur) se trouvait près de l'extrémité conique de la tumeur et se dirigeait parallèlement au petit axe de celle-ci. Sur les bords du sillon opposé à la partie conique se trouvait une plaque large de 6-10 mm., formé par du tissu plus clair et plus compact que le reste de la tumeur.

La petite partie pédiculée, qui avait la forme d'une poire aplatie, prenait naissance sur l'une des extrémités de cette place plus claire. Sa longueur était de 7 mm.; sa largeur 5 mm. Elle était attachée à la masse principale par un *hilus* formé de tissu connectif et de vaisseaux sanguins.

A la coupe, la tumeur était grisâtre. Dans le voisinage du grand sillon, la surface de section est plus brillante, ce qui est dû à la présence de tissu connectif dense. Parci par-là on remarque des petites taches de couleur jaune clair qui donnaient à la coupe une apparence marbrée.

ÉTUDE CLINIQUE

Les tumeurs sont généralement petites, de consistance ferme et à limites nettes. Leur forme est ordinairement ronde ou en amande, à surface lobulée ou bilobée. Bien qu'elles soient fixées de différentes manières aux plans profonds, les tumeurs ne sont du moins jamais adhérentes à la peau. Situées en général dans un endroit qui les faisaient remarquer très vite par le patient, l'intervention chirurgicale a toujours été faite de bonne heure. Ceci expliquerait les petites dimensions des tumeurs examinées jusqu'à présent.

Leur croissance est excessivement lente. Il faut 5-6 ans à un de ces neoplasmes pour atteindre les dimensions d'une amande.

Durant toute leur croissance, elles n'ont jamais causé de douleurs ni provoqué de troubles fonctionnels quelconques, à moins qu'elles n'aient atteint un volume plus considérable que d'ordinaire. Il est certain cependant que si on laissait croître une de ces tumeurs pendant un temps indéfini, plusieurs des caractères cliniques indiqués plus haut seraient fortement modifiés ; elles donneraient lieu à des troubles locaux plus prononcés.

Il vaut la peine de noter que dans une tumeur décrite par Reboul ([16]), qui paraissait être une myélome de la paume de la main, on trouva, après son ablation, des granulations calcaires et un peu de cartilage. Cette tumeur a cru pendant 18 ans, et comme le fait remarquer d'une façon très juste M. Malherbe, sa structure histologique parlerait pour un tel âge.

L'influence de la situation de ces tumeurs sur leur croissance et leur marche clinique est facile à compren-

dre. Il serait difficile de concevoir un endroit moins favorable pour la croissance rapide d'un néoplasme. La consistance ferme et résistante des gaînes tendineuses, leurs limites nettes dues à leurs insertions sur les bords de la phalange, l'absence complète de tissu lâche, sont tout autant de circonstances qui empêchent une évolution rapide. Ceci expliquerait la tendance qu'a la tumeur de croître parallèlement au grand axe de la phalange ainsi que l'englobement des tendons. En outre, d'après ce que nous avons dit plus haut, l'analogie trouvée par MM. Longuet et Landel entre ces tumeurs et les chrondromes paraît être juste. Cette analogie pourrait être appliquée avec raison à la malignité ou bénignité des tumeurs en général.

D'une façon générale l'opération consiste en une incision longitudinale, au niveau de la tumeur, et ensuite à son énucléation par dissection.

Le néoplasme a toujours été trouvé parfaitement indépendant des tendons bien qu'il les entourât de toutes parts. A cause de cette disposition, le chirurgien devra agir avec précaution de manière à ne pas les léser. Comme il est souvent nécessaire d'enlever une portion considérable de la gaîne tendineuse, on s'est demandé :

1° Quel serait le sort ultérieur des tendons au point de vue de leur nutrition ?

2° Si le résultat fonctionnel ne serait pas fortement compromis par les adhérences cicatricielles ?

Jusqu'à présent, les résultats éloignés ont toujours été excellents.

ÉTIOLOGIE

Parmi les cas qui ont été décrits jusqu'à présent, il y en a quelques-uns qui possèdent une étiologie très nette tandis que d'autres ne semblent pas très concluants.

Dans tous les cas où il s'agissait de myélomes véritables (à part une ou deux exceptions), on voit apparaître ces tumeurs à la face palmaire des doigts, surtout à la main droite. On les voit croître de dedans en dehors et prendre leur origine dans les gaînes tendineuses des fléchisseurs. Les exceptions à cette règle générale se trouvent consignées dans le tableau de la page 79 qui indique la distribution de ces néoplasmes dans les différentes parties du corps. Ainsi Malherbe note l'apparition d'une tumeur semblable sur l'extenseur du troisième orteil. Longuet et Landel en trouvent une autre au pied droit dans la gaîne synoviale des péroniers. Dans un troisième cas, décrit par Cassalt et Labougle ([17]), une tumeur identique au point de vue histologique fut trouvée dans la situation classique, mais le néoplasme ne semblait pas avoir de connexion avec les gaînes tendineuses.

En outre, dans le cas de M. Ventot, la tumeur s'insérait sur l'os, à la face palmaire de la seconde et troisième phalange, au moyen de deux pédoncules qui abordaient la tumeur à sa face supérieure. Ceci fit penser à M. Venot ([18]) que le néoplasme était d'origine osseuse. Selon lui, il est inadmissible qu'un myélome primitif de la gaîne tendineuse puisse envoyer des prolongements secondaires dans le canal médullaire de l'os. Il est plus probable qu'il s'était développé dans l'os sans en altérer la forme ni la consistance. Après s'être frayé un chemin à travers la couche corticale de l'os, la tumeur s'est étalée en dehors

et a envahi et détruit la gaîne tendineuse. Les tendons et le périoste étaient respectés ; la tumeur avait conservé par son pédicule un point d'attache avec son origine médullaire.

En admettant l'existence de myélomes primaires des gaînes tendineuses, cet auteur croit qu'il est possible d'attribuer une origine osseuse à d'autres tumeurs semblables, mais paraissant indépendantes de l'os. Certains éléments de la moelle osseuse auraient émigré dans les parties molles. Ils se seraient transformés ultérieurement en tissu connectif en vertu de leur origine mésoblastique. Le dit tissu connectif aurait conservé le caractère de son origine médullaire par le fait qu'il contient des myéloplaxes.

La situation spéciale de ces tumeurs dans la gaîne des tendons nous semble être un fait frappant. D'après le tableau, on peut conclure que la localisation la plus fréquente de ces néoplasmes (au moins dans les cas décrits) est dans les gaînes des tendons fléchisseurs de la main droite.

Actuellement, les données sont bien insuffisantes pour expliquer cette situation spéciale. Certains faits, cependant, donneraient à penser que le froissement des gaînes tendineuses provoqué lors des mouvements compliqués de la main droite, pourraient être la cause de la prolifération du tissu. Les trois faits suivants confirmeraient, dans une certaine mesure, cette hypothèse.

1° Dans un cas cité par Malherbe où la tumeur était située à la main gauche, le malade était gaucher.

2° Dans le cas de Longuet et Landel la tumeur serait apparue tout de suite après un traumatisme, analogue à une entorse.

3° Dans le cas de M. Bonhomme, la tumeur apparut après un violent effort fait pour couper un corps dur avec des ciseaux.

Tableau indiquant la distribution des myélomes des gaines tendineuses.

AUTEURS	SEXE	AGE	SITUATION DE LA TUMEUR
Heurtaux	homme	32	Face antéro-externe de la 2me phalange de l'index droit.
»	»	26	Surface palmaire de l'articulat. métacarpo-phalang. du médius droit.
»	femme	30	Face palmaire de la 1re phalange du médius droit.
»	»	42	Surface palmaire de la 2me phalange du médius droit.
Czerny (cité par Gross)	»	20	Face palmaire de la 2me phalange de l'index droit.
Malherbe	»	40	La paume de la main.
»	homme	33	Face dorsale du 3me orteil du pied gauche.
»	»	24	Face palmaire de la 1re phalange du medius gauche (individu gaucher).
Longuet et Landel	femme	23	Gaine synoviale des tendons péroniers du pied droit.
Venot	homme	33	Face plantaire du 2me orteil droit.
Bonhomme	femme	22	Surface palmaire de la 2me phalange du médius droit.
Dor	»	23	Surface palmaire de l'index droit.
Cassaet et Labougle	»	60	Surface palmaire de la 2me phalange du pouce droit.
Bellamy	homme	12	La paume de la main.
»	femme	18½	Face palmaire du 5me doigt.
»	homme	25	Surface palmaire de la 1re phalange du médius droit.
»	femme		Phalangette.
»	»	35	Surface dorsale de la 2me phalange du médius droit.

Ces faits, joint à l'apparition de la tumeur aux endroits les plus exposés aux frottements et aux traumatismes, semblent confirmer notre opinion, que le trauma violent ou l'irritation chronique soit la cause déterminante de ces tumeurs.

Quant aux sexes, ils sont également représentés. L'âge, cependant, est plus important à considérer ; les sujets jeunes ou d'un âge moyen sont le plus souvent atteints.

D'après les cas décrits, on ne peut pas savoir si la profession a une influence sur la genèse de ces tumeurs.

ANATOMIE PATHOLOGIQUE

Pour les nombreux examens microscopiques que j'ai dû faire de ces tumeurs, j'ai recouru souvent à l'amabilité et à la bonté de mon vénéré chef et maître, M. le professeur Dr H. Stilling. Grâce à lui, j'ai pu examiner trois cas de myélome conservés dans sa collection, un 4me spécimen à l'état frais, et un 5me cas dont les préparations microscopiques avaient été faites par le professeur Stilling lui-même.

La plus grande partie de notre matériel consistait donc en tumeurs conservées depuis longtemps dans l'alcool (en prévision d'un examen ultérieur), lorsque nous avons été assez heureux pour examiner une de ces tumeurs à l'état frais. Nous avons pu suivre ce cas, pour ainsi dire, directement depuis la salle d'opération sous le microscope.

Quant à la technique suivie pour la coloration de ces tumeurs, nous nous sommes tenus exclusivement à deux méthodes bien connues :

1° Hémalun — Eosine.

2° Hémalun — van Gieson.

Auparavant, nous avions essayé de colorer quelques préparations avec la thionine, le bleu de méthylène et la safranine, mais sans en retirer d'avantage particulier. La méthode Hémalun-Eosine nous a donné spécialement d'excellents résultats. Les cellules sont claires et à contours nets. Cependant, souvent le tissu connectif ne se colorait pas tout-à-fait bien, même après avoir laissé séjourner longtemps les préparations dans l'éosine. C'est pour cette raison que nous avons été obligés d'employer très fréquemment la solution de van Gieson.

Pour l'inclusion, nous nous sommes servis surtout de la celloïdine. La consistance ferme et la nature fibreuse de ces tumeurs s'adaptaient peu à l'inclusion dans la paraffine. Nous avons obtenu cependant des coupes assez fines. Pour pouvoir suivre d'une façon plus exacte les transformations pathologiques dans l'intérieur des vaisseaux et les variations de forme des cellules géantes, toutes les coupes ont été faites en séries.

L'aspect microscopique général de ces cinq cas ne diffère presque pas. Les seules petites différences constatées sont dues surtout à l'âge des tumeurs. Elles sont limitées au tissu connectif ou dues à la dégénérescence plus ou moins accentuée des éléments cellulaires. La pigmentation varie aussi suivant les cas.

Nous avons l'intention de diviser la description microscopique en chapitres séparés correspondant aux divers tissus. Dans un dernier chapitre, nous réunirons les dégénérescences et la pigmentation.

1° Tissu connectif.

2° Eléments cellulaires.

3° Les vaisseaux.

4° Dégénérescences et pigmentation.

1° *Tissu connectif.*

La quantité de tissu connectif varie suivant les tumeurs examinées. Vus à un faible grossissement, les myélomes ont l'air d'être entourés, plus ou moins complètement, par une capsule connective. De la surface interne de celle-ci partent un grand nombre de travées secondaires qui se divisent et se subdivisent à leur tour pour donner naissance à un fin reticulum que l'on trouve sur toutes les coupes.

Fig. Myélome d'une gaine tendineuse
Coupe montrant la disposition générale des éléments de la tumeur. Les parties centrales sont formées de tissu connectif qui a perdu toute trace de structure. On voit trois cellules géantes.
Leitz Obj. 7. Oc. 3.

Le tissu connectif semble être adulte et contient des cellules aplaties et étoilées. Dans quelques endroits, spé-

cialement au centre des plus grandes travées connectives, on remarque une dégénérescence hyaline très forte, avec disparition des noyaux et transformation des fibres en une substance homogène. Ailleurs, le tissu connectif a une structure fibrillaire.

Dans les parties de la tumeur qui sont en prolifération active, de nombreuses fentes se remarquent dans le tissu connectif. Elles sont remplies par des boyaux cellulaires dont les éléments sont identiques aux petites cellules de la tumeur. Dans la capsule et les travées connectives se ramifient de nombreux vaisseaux sanguins.

2° *Eléments cellulaires.*

Les éléments cellulaires peuvent être divisés en deux catégories.

1° Les petites cellules, constituant la masse principale de la tumeur.

2° Les grandes cellules multinuclées ou cellules géantes.

Les petites cellules, que Malherbe appelle « myeloïdes », occupent les espaces irréguliers rétiformes, laissés libres entre les travées connectives, de telle sorte qu'elles forment des « nids » cellulaires de grandeur variée. Dans certains de ces nids, les cellules sont tellement serrées qu'elles paraissent comprimées; dans d'autres endroits, les masses cellulaires ne remplissent pas complètement l'espace libre, ce qui est dû soit à une destruction complète, soit à la dégénérescence d'une partie de ces cellules. La destruction des masses cellulaires semble être plus forte dans les tumeurs dont la croissance a duré le plus longtemps. En outre, les nids cellulaires sont plus nombreux dans les parties périphériques de la tumeur.

On trouve dans plusieurs coupes, parfois par-ci par-là, des espaces plus ou moins grands, remplis de sang extravasé et ressemblant aux lacunes que l'on trouve normalement dans le tissu caverneux. Ces cavités sont délimitées par les petites cellules de la tumeur.

Comme nous l'avons mentionné plus haut, les petites cellules sont disposées en nid, mais incomplètes ou en cordons. Dans les parties les plus jeunes de la tumeur, elles se frayent un chemin entre les travées conjonctives lâches. Cet aspect est vraiment caractéristique. Cela ressemble à une infiltration progressive du tissu conjonctif par les petites cellules en prolifération très active.

Les petites cellules rétrosphériques forment la plus grande partie de la tumeur. Elles se composent d'un corps cellulaire contenant une quantité variable de protoplasma qui a peu d'affinité pour les colorants. Ces cellules ne semblent pas avoir de membrane limitante. La forme de la cellule est variable; elle varie de sphérique au carré. En général, leurs dimensions sont de 4-5 μ. Les noyaux sont relativement grands (7-10 μ) et possèdent une membrane limitante très nette. Ils sont placés tantôt au centre, tantôt à la périphérie de la cellule. Dans l'intérieur des noyaux, on trouve un ou plusieurs nucléoles. L'un d'eux peut être volumineux.

Comme on peut le voir dans les dessins, les noyaux présentent plusieurs variétés de forme. En général, les formes ovales et elliptiques sont les plus nombreuses, bien que les sphériques soient très fréquentes. Les noyaux sphériques sont généralement placés au centre d'une cellule ronde. Il existe cependant toutes les formes de transition entre le type ovale et le sphérique. Il est probable que les formes sont dues à une rétraction du noyau.

Les mitoses karyokynétiques rares sont rares. Cela ne

paraîtra pas extraordinaire parce que les tumeurs ont été durcies dans l'alcool. Cependant, nous sommes à même d'affirmer qu'après des recherches minutieuses, nous avons trouvé ici et là des signes certains de karyokynèse.

Les cellules multinuclées ou cellules géantes sont irrégulièrement réparties dans toutes les coupes. Elles varient beaucoup de forme et de grandeur. Le nombre de leurs noyaux est variable ainsi que leurs rapports avec le voisinage. Leur diamètre mesure de 9-150 μ. Elles ne pa-

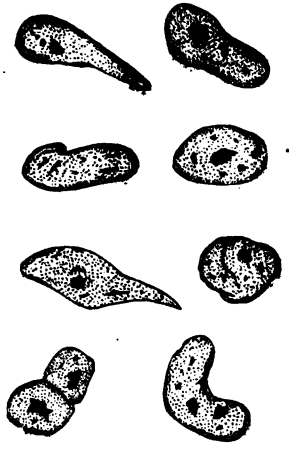

Fig. II. Myélome d'une gaine tendineuse
Différentes formes des noyaux des petites cellules.

raissent pas suivre un plan fixe de distribution, mais se trouvent dans les mailles du tissu connectif, soit seules, soit entourées par de petite cellules. Quelquefois on les rencontre dans la lumière d'un vaisseau, fixées à la paroi. On les voit aussi dans les boyaux cellulaires mentionnés plus haut, qui infiltrent les grandes travées connectives. On ne peut pas dire sûrement si elles se trouvent en plus grand nombre dans les parties périphériques ou centrales de la tumeur.

ave dans
us ou mo
mblant a
tissu ca
s cellules
mme nous
les sont
s. Dans
frayent un
t aspect
ne infiltr
ites cellu
Les pe
partie d
laire ces
a peu
blent
cellu
Règ
no
un
a
p

de grandes différences dans la densité des ulaires. Dans quelques-uns, le protoplasme masse parfaitement compacte, dans d'autres, quelques traces de segmentation. Il n'est pas le déterminer d'une façon tout à fait sûre si oes segmentation parlent pour un processus de dé-

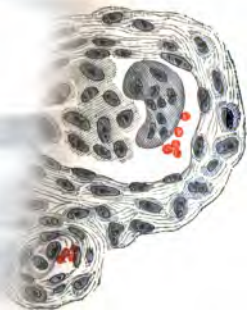

Fig. V.

MYÉLOME D'UNE GAINE TENDINEUSE

aisseau sanguin, probablement une veine, contenant une cellule géante de petite dimension. La lumière du vaisseau est remplie par une masse de petites cellules. A gauche et en bas, on voit un vaisseau plus petit dans lequel l'endothelium à proliféré.

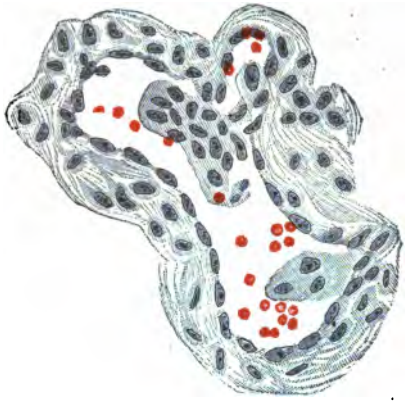

Fig. VI.

MYÉLOME D'UNE GAINE TENDINEUSE

Vaisseau sanguin coupé plus ou moins longitudinalement contenant des cellules géantes.

sagrégation du protoplasme ou pour la formation d'une cellule géante par la fusion d'éléments plus petits.

L'intensité avec laquelle le protoplasme se colore varie aussi. Non seulement certaines cellules se colorent plus fortement que d'autres, mais il existe des variations de teintes dans une même cellule.

Les noyaux sont semblables en apparence à ceux des

petites cellules ; ils sont généralement ovales aux ellipsoïdes. Ils sont sujets à une rétraction qui produit un plissement de la membrane nucléaire.

Le nombre des noyaux dans une seule cellule peut varier de 2-500. Leur arrangement dans les cellules est variable ; tantôt ils sont disposés en demi-lune à l'une des extrêmités du corps cellulaire, tantôt (ceci plutôt dans les cellules à forme sphérique) en anneau, laissant le centre de la cellule tout à fait libre) D'autres fois, ils sont réunis au centre, laissant la périphérie libre. C'est une

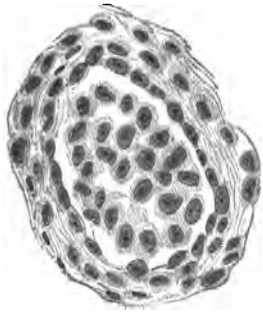

Fig. VII.

MYÉLOME D'UNE GAINE TENDINEUSE

Vaisseau sanguin dont la lumière est complètement bondée de cellules endothelialies provenant d'une prolifération de l'intima du vaisseau.

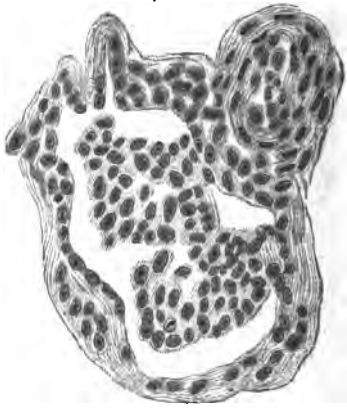

Fig. VIII.

MYÉLOME D'UNE GAINE TENDINEUSE

Autres vaisseaux contenant un amas de cellules provenant aussi probablement d'une prolifération des cellules endothéliales.

exception (pas trop rare cependant) de trouver les noyaux également répartis dans toute la cellule. Généralement on trouve de grands espaces sans noyaux dans le corps cellulaire.

Je n'ai pas pu trouver des signes de mitose dans les

noyaux, mais cela est dû peut-être aux méthodes employées pour durcir les tumeurs.

En examinant un grand nombre de coupes, j'ai vu de temps en temps des signes de dégénérescence dans les cellules. Elle semble être de nature hyaline. On voit alors dans le protoplasme une partie transparente, non colorée, à limites nettes et à contours lobulés.

3. *Vaisseaux sanguins.*

Le nombre et les dimensions des vaisseaux sanguins nourrissant les myélomes varient un peu suivant les cas. Dans les endroits des tumeurs qui sont en prolifération active, ils sont abondants et de petites dimensions. Les troncs de volume plus considérable se ramifient dans la capsule et les travées connectives, donnant naissance à un riche réseau capillaire qui pénètre dans la profondeur.

La paroi de la plupart des vaisseaux est si épaisse que l'on peut parler dans plusieurs cas de sclérose vasculaire. Ces parois sont formées de lamelles fibreuses connectives séparées par des noyaux. Dans un vaisseau dont le diamètre mesurait 66 μ, l'épaisseur des parois comptait à elle seule 60 μ. La lumière du vaisseau était réduite à une simple fente. Les veines ne sont souvent que des canaux noyés dans le stroma conjonctif et tapissés par un endothelium aplati. On voit se ramifier dans la tumeur des canaux ne contenant pas de sang et qui ressemblent aux espaces lymphatiques.

Le fait le plus important révélé par l'étude minutieuse des vaisseaux sanguins est : que leur endothelium montre des signes incontestables de prolifération active. Un grand nombre de cellules endothélales ont un aspect anormal. Elles sont gonflées et leurs noyaux ont une

forme nettement sphérique ou ovale. Dans beaucoup d'endroits, la lumière des vaisseaux est entièrement obstruée par ces cellules. Celles-ci tirent leur origine des cellules endothéliales tapissant la tunique interne. Dans d'autres régions, la prolifération n'est pas si marquée ; les cellules endothéliales font simplement saillie dans l'intérieur du vaisseau.

De nombreuses coupes faites en séries montrent d'une façon évidente qu'il ne s'agit pas simplement d'une agglomération de cellules dans la lumière des vaisseaux, mais bien à une prolifération active des cellules endothéliales Ces dernières sont en tous points semblables aux petites cellules de la tumeur.

En examinant un grand nombre de vaisseaux, nous avons observé à peu près tous les degrés de la prolifération endothéliale, depuis la division d'une seule cellule jusqu'à l'occlusion complète de la lumière des vaisseaux.

On trouve des corpuscles rouges et blancs dans la majorité des vaisseaux sanguins. En outre, il existe une diapedèse périvasculaire intense composée en grande partie de globules rouges, et une pigmentation des tissus environnants.

4. *Dégénérescences.*

Un des faits les plus frappants, observé par différents auteurs, lors de l'étude des myélomes est la fréquence des dégénérescences dans ces néoplasmes.

Macroscopiquement, on voit les parties dégénérées se présenter sous forme d'îlots mous, jaunâtres, donnant à la coupe un aspect marbré. L'étendue des dégénérescences varie beaucoup suivant les cas. D'après certains auteurs, elle serait très modérée, d'après d'autres, elle serait si forte que la tumeur prendrait parfois l'aspect d'un

lipome. Le tissu propre du néoplasme serait presque complètement masqué par elles. Bien que sur les coupes on voie des plaques de dégénérescence plus ou moins grandes, elles ne sont en aucune façon limitées à ces endroits. Elles se trouvent réparties uniformément sur toutes les coupes.

MM. Longuet et Landel ont fait une étude approfondie de ces dégénérescences. Ils ont employé deux méthodes de coloration, celle de Böhmer avec l'Hématoxyline et celle d'Altmann avec la Rubine et l'acide picrique. Grâce à ces méthodes ils ont pu déterminer la nature et l'étendue de ces métamorphoses. Ils croient 1° que la dégénérescence est de nature granulo-graisseuse ; 2° qu'elle est presque exclusivement confinée à une certaine espèce de cellules de grandeur moyenne; renfermant beaucoup de protoplasme et 2 ou 3 noyaux. Ces cellules subissent la dégénérescence granulo-graisseuse ordinaire.

Dans les coupes colorées à l'Hémalun-Eosine, nous avons trouvé des nids de cellules en tout point semblables à celles décrites par Longuet et Landel. Elles était gonflées, ce qui semblait être du à une substance claire homogène et plus refringeante que le protoplasme ordinaire. Dans la majorité des cas, les noyaux semblaient très peu altérés.

L'apparence de ces cellules nous avait suggéré l'idée qu'elles pouvaient bien contenir du glycogène : mais le Fode nous a donné un résultat négatif. Pour cette raison, nous nous sommes rangé à l'idée de Longuet et Landel, c'est-à-dire que ces cellules présentent différents degrés de dégénérescence graisseuse.

D'autre part, en faisant la dissociation d'un morceau de tumeur fraîche, nous avons trouvé des gouttelettes graisseuses remplissant des cellules rondes. La nature de ces cellules n'a pas pu être déterminée.

Un morceau de tumeur fraîche coloré pendant 24 heures dans l'acide osmique (1 %) présentait macroscopiquement une coloration tout à fait noire. Au microscope, on voyait dans cette même préparation (colorée en outre à l'Hémalun) une tendance générale à la dégénérescence graisseuse. Cependant celle-ci était beaucoup plus forte dans certains endroits.

Les plaques pigmentées, observées macroscopiquement sur la surface extérieure et sur la coupe de ces tumeurs, se composent, sous le microscope, de granulations jaunâtres et brunâtres. Il semble qu'elles sont le résultat de la métamorphose des globules rouges du sang extravasé. Ces plaques se trouvent surtout localisées dans le voisinage des vaisseaux. On peut suivre dans celles-ci tous les degrés de transformation des corpuscles rouges en granulations d'Hémosidérine.

Des hémorrhagies semblables se rencontrent dans presque toutes les sortes de tumeurs. Cependant, on peut supposer qu'ici les influences mécaniques (traumatismes violents) ont joué un grand rôle comme cause de rupture des petits vaisseaux.

L'examen microscopique démontre que nous avons affaire à la classification d'une tumeur ayant les caractères suivants :

1° Tumeur résultant de la prolifération de cellules particulière ;

2° contenant du tissu, connectif adulte ;

3° des vaisseaux sclerosés, à parois très épaisses ;

4e Prolifération de l'endothélium des vaisseaux ;

5° dégénérescence graisseuse très accentuée.

L'origine de la prolifération cellulaire est une question sur laquelle la plupart des auteurs se sont tus ou du moins ont été fort réservés.

Malherbe, après un exposé anatomo-pathologique très

complet de la tumeur, essaie d'expliquer la genèse de la prolifération cellulaire de la manière suivante : les rangées de cellules situées dans la gaîne des tendons se gonfleraient et se multiplieraient en prenant l'aspect des petites cellules « myeloïdes » de la tumeur. Parmi celles-ci apparaissent bientôt les myéloplaxes. Après un certain temps ces cellules géantes se désagrégeraient et donneraient naissance à de nouvelles cellules « myeloïdes ».

Cette hypothèse ne semble pas être adéquate aux résultats donnés par l'examen microscopique de notre tumeur. Il est difficile de nier l'existence d'une transformation des cellules connectives, existant normalement dans la gaîne des tendons, en cellules « myeloïdes » parce qu'on trouve souvent ces deux sortes de cellules côte à côte. Il est cependant nécessaire de dire que nous avons souvent vu une prolifération active des cordons cellulaires dans des masses de tissu connectif parfaitement sclérosé et dans lequel on n'apercevait pas de noyau. Dans ce cas le tissu connectif se distinguait en ce qu'il ne prenait aucune part à la prolifération cellulaire.

M. Malherbe n'explique pas pourquoi les cellules connectives subissent cette métamorphose. Pour nous, la différence qui existe d'une part entre les cellules aplaties et étoilées de la gaîne tendineuse normale et d'autre part les cellules epitheloïdes en voie de prolifération est trop frappante pour que l'on puisse admettre une telle transformation.

La nature inflammatoire de la tumeur admise par M. Bonhomme n'est pas plus satisfaisante. Cet auteur ne croit pas que la tumeur soit une néoplasme. Se basant sur des considérations étiologiques, sur la localisation et la marche clinique, il affirme que la tumeur est la conséquence d'une inflammation de la gaîne tendineuse résultant d'un traumatisme.

Malgré les examens microscopiques nombreux et minutieux de ces auteurs, la prolifération de l'endothelium des vaisseaux sanguins semble leur être restée complètement inconnue. M. Venot seul en fait mention. Il a observé que l'endothelium bombe dans la lumière des vaisseaux, mais il a négligé d'en expliquer la cause.

L'examen microscopique nous a démontré que cette prolifération est si considérable dans nos coupes que l'on peut expliquer par elle l'infiltration de la gaîne tendineuse par les petites cellules. Comme on l'a déjà remarqué, il n'y a pas de différence histologique apparente (du moins dans nos coupes) entre les cellules endothéliales en voie de prolifération et les petites cellules de la tumeur appelée « myeloïdes ».

Ces deux sortes de cellules sont évidemment du même type.

La disposition spéciale des petites cellules en nids (dont est formée la plus grande partie de ces tumeurs) nous fait penser qu'à l'origine il doit exister des centres localisés de prolifération. Les vaisseaux sanguins, et probablement aussi les espaces lympathiques de la synoviale tendineuse formeraient ces centres.

Le groupement des cellules en cordons et en colonnes est une structure propre aux endothéliomes et qui les fait classer à part des sarcomes. Cette disposition est plus ou moins marquée suivant les espèces d'endothéliomes ; elle est indépendante de la partie d'où part la prolifération cellulaire, que cela soit les vaisseaux lymphatiques ou les capillaires lymphatiques et sanguins. Cependant l'endothéliome d'origine lympathique est de beaucoup le plus fréquent.

En supposant que les petites cellules prolifèrent de cette manière, comment peut-on expliquer la présence de cellules géantes parmi elles?

Lors de nos premiers examens microscopiques. il nous a semblé possible (vu les relations intimes qui existent entre la gaîne et la périoste qui contient des cellules géantes) d'expliquer la présence des cellules géantes dans les tumeurs par la migration des ostéoblastes périostaux. L'examen d'une gaîne tendineuse normale démontrait la possibilité d'une telle émigration, à cause de la continuité absolue du périoste avec le tissu de la gaîne. Mais lorsqu'on considère les cellules géantes en particulier, l'hypothèse ne tient plus debout. Plusieurs auteurs ont vu que les cellules géantes de ces tumeurs, quoique comparables à celles de la moelle osseuse, ne leur sont pas identiques. Une comparaison minutieuse de ces deux sortes de cellules montre qu'elles diffèrent sur plusieurs points : les cellules de la moelle n'atteignent jamais la taille des cellules géantes, et elles ne possèdent pas un aussi grand nombre de noyaux.

L'analogie semble plus grande entre les cellules géantes de la tuberculose et celles de ces tumeurs. Pour nous, nous ne voyons pas que la disposition spéciale des noyaux parle contre cette analogie. Dans les deux cas, la position de ceux-ci dans le corps cellulaire varie à l'infini. La disposition nucléaire en anneau, si caractéristique pour les cellules tuberculeuses, semble être une modification se produisant pendant la vie de la cellule et complètement indépendante de son mode de genèse.

Les cellules géantes en question ne peuvent pas être regardées comme éléments fixes de la composition histologique de la tumeur, mais elles sont plutôt le résultat d'un concours de circonstances extérieures. Elles varient tellement et de toutes les manières qu'on ne peut pas trouver une seule cellule géante type.

A mon idée, la meilleure explication de la présence des cellules géantes dans ces tumeurs nous semble être due

à la fusion du protoplasme des petites cellules. Cette fusion se ferait par pression. Il n'y a pas de doute qu'ici la compression mécanique ne joue un grand rôle, la tumeur ayant des limites très nettes, circonscrite de toutes parts par le tissu rigide des ligaments vaginaux. L'examen de ces cellules parlerait en faveur de cette hypothèse. En effet, l'aspect offert par plusieurs de celles-ci n'admettrait pas d'autre explication. La preuve absolue manque cependant.

La plupart des savants croient que les cellules géantes de la tuberculose ont une origine semblable; si la supposition est exacte que les grandes cellules multinuclées de nos tumeurs se forment par le même procédé, l'analogie entre ces deux sortes de cellules serait encore plus complète.

L'examen microscopique des tumeurs des gaines tendineuses appelées « myélomes » nous a fourni la preuve qu'elles ne doivent pas être classées parmi les tumeurs myéloïdes, bien qu'elles contiennent des cellules géantes analogues à celles de la moelle. Ces cellules ne peuvent pas être rangées dans la même classe que celles qui se trouvent normalement dans le système osseux.

Le fait que la genèse de la tumeur est due à la prolifération de l'endothelium des vaisseaux sanguins démontre qu'il s'agit d'un endothéliome. Cependant, vu la grande part que prennent les cellules géantes dans sa composition histologique, on pourrait appeler la tumeur « myéloendothéliome. »

BIBLIOGRAPHIE

1. Heurtaux. — Myélome des gaines tendineuses. Archives de médecine. 1891, pp. 40 et 160.
2. Broca. — Bullet. de la Soc. de chir. 2me série t. 1. 1860, p. 342.
3. Czerny. — Arch. de Langenb. Bd. q. p. 904.
4. Gross. — Bull. et mém. de la Soc. de chir. t. IV, p. 284, 1878.
5. Paquet. Bull. et mém. de la Soc. de chir., t. IV, p. 705, 1878.
6. Dennée. — Bull. de la Soc. Anat. de Paris, 1885, p. 109.
7. Ferré. — Bull. de la Soc. Anat. de Paris, 1888, p. 312.
8. Kœnig. — Lehrbuch der speciallen Chirurgie 3te Auflage 1881, p. 222.
9. Meyer. — Uber malignenten Geschwülsten der Sehnenscheiden Würzburg 1886.
10. Pilliet. — Société anatomique de Paris 1893, p. 653.
11. Malherbe. — C. R. Congrès de Chirurgie 1896, p. 826.
12. Longuet et Landel. — Archives de médecine expérimentale 1895, p. 753.
13. Dor. — Relations des tumeurs à Myéloplaxes et des Xanthomes. Congrès français de Chirurgie (12e session, Paris 1898).
14. Bonjour. — « Tumeurs fibro-tendineuses à myéloplaxes ». Paris 1898).

15. Bonhomme. — Tumeurs myeloïdes des gaines tendineuses. Th. de Lyon. 1897.
16. Reboul. — Archives provinciales de Chirurgie 1892. p. 367.
17. Cassaet et Labougle. — Journal de médecine de Bordaux, 26 janvier 1890. Deux cas de fibro-sarcome à cellules géantes des doigts ».
18. Venot. — « Myélome des gaines tendineuses ». Revue de Chirurgie, 10 mars 1898.

GEORGES REUTTER

Quelques cas rares de carcinomes.

1901

Quelques cas rares

DE

CARCINOMES

I

Carcinome développé dans un athérome du cuir chevelu.

La transformation d'un athérome en carcinome est selon les auteurs des manuels de chirurgie ou de pathologie un fait assez fréquent. Mais lorsqu'on recherche des cas de ce genre dans la littérature, on est surpris de leur rareté. Un auteur qui s'est particulièrement occupé de cette question, Franke, [1] n'en trouve en tout que dix-huit. Depuis la publication de son travail, quelques nouvelles observations ont paru, [2] mais en somme le nombre des carcinomes de cette origine est encore très restreint, d'autant plus que parmi les cas cités certains auteurs semblent, d'après

[1] Franke-Ueber das Atherom... in Langenbeck's Archiv. für Klin. Chirurgie. Vol. 34. 1886,

[2] Franke-Virchow's Archiv. Vol. 121, p. 444. Epidermoïde de la paume de la main, atteint de dégénérescence carcinomateuse. 1890.

Riedel. Deutsche Zeitsch. f. Chir. Vol. XV.

Bolidt. Thèse de Berlin 1899. Beitrag zur Lehre von der Entstelhung des Plattenepithelkrebses auf dem Boden des Atheroms.

Franke, avoir été trompés par des athéromes simplement ulcérés qu'ils auraient pris pour des cancroïdes.

Le cas suivant, opéré à la clinique chirurgicale de l'hôpital de Lausanne par M. le professeur Roux et mis obligeamment à notre disposition par M. le professeur Stilling, mérite donc d'être publié.

Résumé de l'histoire de la maladie.
(service de chirurgie du professeur Dr Roux).
Opération du 10 mars 1899.

Ch., 61 ans. — Depuis de nombreuses années la malade porte au cuir chevelu deux athéromes, situés l'un au vertex, l'autre sur le pariétal gauche. Ce deuxième athérome, stationnaire depuis longtemps, a commencé à grossir dans le courant de l'été 1898. L'accroissement s'est fait assez rapidement et la peau a pris bientôt une coloration rouge. Au commencement de janvier 1899 la malade s'est faite à deux reprises de légères éraflures à la partie antérieure de la tumeur, qui s'est recouverte d'une croûte à l'endroit blessé. Cette croûte s'est agrandie, puis a fait place à des bourgeons qui ont envahi peu à peu toute la partie inférieure de la tumeur.

L'état général n'a pas souffert. Pas de douleurs locales ni irradiées.

Status local. — Au côté gauche de la tête, au niveau du pariétal, on voit une tumeur de forme ovoïde, ayant des bosselures latérales irrégulières comme si elle était formée par l'agglomération de plusieurs tumeurs. Elle est allongée dans le sens antéropostérieur, la moitié postérieure est largement implantée sur les parties sous-jacentes, le pôle antérieur un peu pédiculé surplombe au-dessus de l'oreille. — La peau recouvrant la tumeur est glabre, lisse, légèrement rouge dans les $^2/_3$ postérieurs ; le $^1/_3$ antérieur

a une surface granulée, bourgeonnante, qui saigne facilement. La tumeur a une consistance élastique et ferme en arrière, plus dure et friable dans la partie antérieure.

Opération le 10 mars 1899. Pas d'adhérences au périoste.

Examen macroscopique.

La pièce extirpée est un fragment de la peau du crâne, contenant une tumeur dont les dimensions sont : longueur 7 ½ cm., largeur maximale 5 cm., hauteur 2,7 cm.

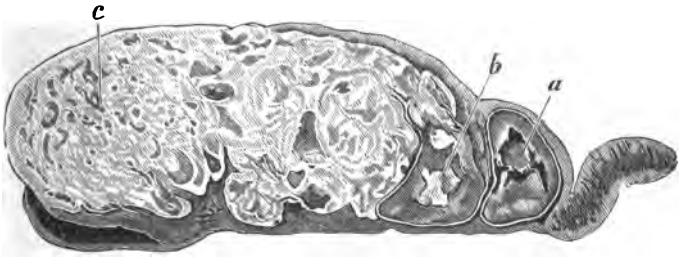

Figure 1]

La tumeur, de forme ovoïde, est divisée par deux sillons peu profonds en segments, dont les deux premiers sont recouverts par la peau d'apparence normale, les poils diminuant progressivement en nombre vers le sommet.

On sent une petite cavité sur le côté gauche du segment moyen.

Le segment antérieur, très dur, ne repose pas sur le crâne comme les deux précédents, mais semble sortir du segment moyen. La peau, très amincie, laisse par places à nu le tissu néoformé, de couleur blanchâtre.

Sur une coupe médiane longitudinale (v. fig. 1), le segment postérieur se présente comme un kyste complète-

ment fermé (fig. 1, a) mesurant 15 mm. de haut sur 11 mm. de large, rempli par une masse jaunâtre formant des couches concentriques qui se désagrègent vers le centre en petits fragments entremêlés de spicules calcifiés ; des dépôts calcaires se trouvent aussi dans la paroi du kyste.

Accolé à ce kyste se trouve un deuxième athérome (b) mesurant 8 mm. sur 10 mm., il présente des parois identiques, mais interrompues au pôle supérieur ; en cet endroit le tissu jaunâtre, dense de l'athérome paraît entrer en connexions assez intimes avec le tissu constituant la partie antérieure de la tumeur (c).

Celle-ci forme une masse de 5 cm. de long, haute de 2 ½ cm., se distinguant nettement des deux kystes par sa coloration blanchâtre et son aspect tourmenté. De la périphérie pénètrent de nombreux faisceaux conjonctifs grisâtres ou jaunâtres ; ils se ramifiaient en tous sens, et forment des travées, blanches et opaques. Le tout rappelle vaguement la coupe d'une glande.

Examen microscopique.

L'extrémité antérieure de la tumeur a l'aspect d'un carcinome à épithélium pavimenteux.

Les alvéoles sont assez petites, serrées ; sur leurs bords, les cellules sont petites, à noyaux foncés, vers le centre ces éléments deviennent plus grands, plus clairs, ils ont parfois deux ou trois noyaux pâles, et ils subissent en grand nombre la transformation cornée.

Les parties moyennes du néoplasme offrent un aspect très différent ; les alvéoles s'agrandissent, disparaissent progressivement. On ne voit plus que des bandes épidermiques d'une épaisseur assez uniforme, contournées de toutes façons et formant de nombreux méandres. Un côté

de ces bandes épithéliales repose sur le stroma et se compose de quelques rangées de petites cellules à noyaux très foncés ; dans les couches suivantes les éléments s'agrandissent ; les noyaux, plus gros, sont pâles, et les cellules subissent l'évolution cornée. Il y a de nombreux globes épidermiques, et dans l'intérieur de ces méandres se trouvent des masses désagrégées, parsemées de grains calcaires.

La limite postérieure du néoplasme est marquée par une de ces bandes épithéliales, formant un contour assez régulier et reposant sur une couche continue de tissu conjonctif qui n'est autre que l'enveloppe fibreuse entourant le kyste voisin. Ce tissu conjonctif envoie par places vers la tumeur des prolongements qui repoussent en certains points le revêtement épithélial.

Le stroma de la tumeur est peu abondant, lâche, avec de rares cellules à noyau fusiforme, et des leucocytes. Il contient en outre de nombreuses masses hyalines, homogènes, colorées uniformément en rouge par la fuchsine. Dans les parties postérieures, beaucoup de granulations calcifiées.

La peau qui recouvre le néoplasme s'amincit en avant et arrive à faire défaut par places. En plusieurs points les couches profondes sont en contact intime avec des alvéoles du carcinome, dont les cellules se distinguent par leur irrégularité, leur taille plus grande, leur coloration plus jaunâtre, leurs noyaux plus pâles et par la présence de cellules cornées ou de petits globes épidermiques. Ailleurs le derme est sillonné de trainées de cellules épithéliales et infiltré de leucocytes formant même de petits foyers de cellules rondes.

Le tiers postérieur de la tumeur est composé de deux athéromes, séparés de la peau normale qui les recouvre par une couche de tissu connectif d'une épaisseur d'un

millimètre, contenant des follicules pileux et des glandes sébacées et sudoripares normales.

Chaque kyste est entouré de plusieurs couches de tissu fibreux très dense, formant une véritable coque dans laquelle se trouvent de rares noyaux fusiformes, de petits vaisseaux et par place quelques leucocytes. Dans la partie où les deux athéromes sont accolés se trouvent des dépôts calcaires fortement colorés par l'hémalun.

L'intérieur de cette enveloppe est tapissé d'un épithélium très régulier, dont les différentes couches sont pareilles à celles de l'épiderme. Les cellules basales, correspondant à la couche de Malpighi, sont cubiques, un peu aplaties par la pression du contenu du kyste, et forment une ou deux rangées, à gros noyaux fortement colorés. Puis viennent plusieurs rangs de cellules plus riches en protoplasma, à noyaux plus grands et moins colorés. Quelques-unes sont devenues très grosses, ovalaires, le noyau a disparu, et le contenu a dégénéré en une masse uniforme finement granuleuse, avec de nombreuses vacuoles sur les bords. Dans la couche profonde se trouvent quelques cellules cornées et de petits globes épidermiques.

Plus loin les cellules s'aplatissent ; il se forme par places un véritable stratum granulosum, avec grains d'éléidine dans le protoplasma ; les noyaux deviennent peu nets. La couche suivante correspond au stratum lucidum, les noyaux disparaissent et l'on arrive aux couches cornées, se colorant en rouge-orange vif par la liqueur de van Gieson, et formant une masse épaisse à striations concentriques remplissant le kyste et se dégageant vers son centre.

Entre ces couches amorphes se trouvent des dépôts calcaires, par places assez considérables, colorés en violet intense par l'hémalun.

Les couches périphériques ne sont cependant pas absolument régulières ; en deux ou trois endroits, aussi bien

a la base qu'au sommet, des bourgeons épithéliaux repoussent devant eux les couches conncetives qui forment entre ces bourgeons des proéminences rappelant les papilles de la peau.

La structure de ces kystes rappelle donc la structure d'un épidermoïde. —

Chacun connaît les recherches de Franke,[1] Chiari,[2] Torœk,[3] etc., à ce sujet. Ces auteurs ont démontré qu'on doit distinguer les athéromes en deux groupes.

1. Kystes de rétention des glandes sébacées.

2. Kystes épithéliaux d'origine embryonnaire, comprenant les dermoïdes et les épidermoïdes.

Chiari surtout insiste sur leurs caractères distinctifs. Pour lui le critérium principal est la structure microscopique de la paroi.

Le kyste de rétention n'a que 2 ou 3 couches, souvent une seule, de cellules épithéliales, où l'on trouve rarement quelques grains de kératohyaline ; — presque toujours il y a des restes de follicules pileux, de leurs annexes et du canal excréteur.

L'épidermoïde par contre a un revêtement épithélial formé de plusieurs couches semblables à celles de l'épiderme, et il y a souvent des papilles assez pareilles à celles de la peau.

Ce que nous avons dit de la structure de nos deux athéromes nous permet donc d'affirmer que nous avons à faire à deux épidermoïdes.

Mais un certain nombre de coupes passant un peu latéralement nous font voir une modification intéressante de leurs parois.

---

[1] Franke. Ouvrage cité.

[2] Chiari. Genese der Atheromcysten. Zeitsch. f. Heilk. vol. 12. 1891.

[3] Torök-Ueber die Entstehung der Atheromcysten, Monatshefte für prakt. Dermatologie. Hamburg, vol. 12, page 437. 1891.

Vers le pôle supérieur de la loupe postérieure la couche épithéliale s'amincit et se termine assez brusquement, on n'en retrouve plus loin que quelques cellules isolées. Cette interruption atteint au maximum 1 ½ cm. de longueur; la paroi du kyste n'est plus formée que par la coque fibreuse qui s'épanouit en fuseau tout en conservant des limites nettes avec les tissus voisins.

En dedans sont les couches stratifiées amorphes remplissant l'épidermoïde ; en dehors le derme normal.

Entre les mailles conjonctives de cet élargissement allongé de la coupe, outre quelques petits vaisseaux, on voit de nombreux spicules calcifiés. Ces spicules sont entourés d'une grande quantité de cellules géantes, atteignant jusqu'à 120 μ. de diamètre, ayant à leur centre parfois 40 ou 50 petits noyaux foncés, et dont le protoplama granuleux prend une faible coloration jaunâtre

Il y aussi de nombreuses cellules polymorphes, assez grandes, se colorant à peine; elles ont des contours peu marqués et de très petits noyaux ronds. Ces éléments rappellent beaucoup les cellules épithélioïdes des tubercules.

Au sommet de la 2me loupe nous trouvons la même irrégularité, mais beaucoup plus accentuée et transformée en partie par l'approche de quelques groupes de cellules carcinomateuses. La couche épithéliale aussi est incomplète, l'enveloppe fibreuse s'élargit, mais elle est interrompue, bouleversée, les cellules épithélioïdes et géantes envahissent toute la partie supérieure de l'épidermoïde, et pénètrent dans les masses centrales en voie de dégénérescence.

Des faits analogues concernant l'interruption de la couche épithéliale de la paroi d'athéromes ont été mentionnés par König et Boldt.

F. König[1] trouve dans une série d'athéromes une partie où le revêtement épithélial fait défaut et où sont rassemblés de nombreux leucocytes, des cellules conjonctives de formes variées à gros noyaux, et des cellules géantes analogues aux myéloplaxes.

Boldt[2] étudiant un cas de dégénérescence carcinomateuse d'un athérome cite ce travail de König et croit pouvoir faire remonter la transformation maligne à une inflammation produite par la pression du contenu du kyste sur le tissu conjonctif, laissé à découvert par l'interruption du revêtement épithélial.

L'absence de l'épithelium au sommet des deux épidermoïdes décrits peut remonter à la formation de ces kystes ; cet endroit serait celui où s'est effectuée la séparation d'avec l'épiderme. Ce qui confirmerait notre point de vue, c'est qu'il se trouve toujours au pôle supérieur, dans la partie la plus proche de la peau. La formation de cellules géantes et de cellules épithélioïdes s'explique par la calcification de la paroi, les spicules agissant sur le tissu voisin comme des corps étrangers.

Nous avions déjà remarqué dans la description du carcinome qu'il se terminait en arrière par une couche relativement régulière de cellules épithéliales formant un demi-cercle adossé à des faisceaux conjonctifs serrés, rappelant beaucoup l'enveloppe fibreuse des deux kystes. Les cellules des couches intérieures s'aplatissent, et dans le protoplasma de la rangée la plus interne on trouve de très nombreux grains d'éléïdine ; c'est un véritable « stratum granulosum » auquel font suite des couches cornées stratifiées et des masses dégénérées.

[1] F. König-Beitrag zur Anatomie der Dermoïd-und Atheromeysten der Haut, in Arbeiten aus der Chir. Klinik der Universit. Berlin. 1895.

[2] Karl Boldt-Beitrag zur Lehre von der Entstehung des Plattenepithelkrebses auf dem Boden des Atheroms. Thèse de Berlin 1899.

Toute cette partie a une analogie frappante avec le revêtement des deux épidermoïdes.

En outre cette couche épithéliale s'interrompt et nous retrouvons une zone très semblable à celles qui existent au sommet des deux athéromes. De nouveau les cellules épithélioïdes et géantes pullulent autour de granulations calcaires et sont mélangées à des masses amorphes striées, peu colorées, pareilles à celles qui remplissent le centre des deux épidermoïdes ; mais ici cette zone est limitée de plusieurs côtés par les alvéoles carcinomateuses.

Cette zone spéciale tout à fait semblable aux parties analogues des deux loupes nous paraît démontrer que la tumeur cancéreuse s'est développée dans un troisième épidermoïde dont persistent encore des traces caractéristiques.

En résumé :

1° La partie postérieure de la tumeur est formée de deux épidermoïdes.

2° La partie antérieure est un carcinome pavimenteux.

3° Ce carcinome s'est trés probablement développé dans un troisième épidermoïde, ainsi que l'indiquent ses caractères spéciaux : la régularité de ses limites vis-à-vis du deuxième kyste, la présence par places d'un vrai stratum granulosum et en particulier :

4° L'existence d'une zône toute spéciale, proche voisine de zônes semblables situées au pôle supérieur des épidermoïdes et caractérisées par des cellules géantes et épithélioïdes.

5° L'examen anatomique complète et confirme donc l'examen clinique, et nous croyons être en droit d'admettre ici un nouveau cas rare de transformation d' « épidermoïde » en carcinome.

II

Deux observations de carcinomes primaires multiples.

Dans ces dernières années, la publication d'un certain nombre d'observations de carcinomes primaires multiples peut faire supposer qu'il y a des individus dont les différents organes ont une prédisposition très marquée au développement de cancers. Ces cas, de date récente pour la plupart, sont encore assez peu nombreux pour qu'il soit utile de faire connaître de nouveaux faits analogues.

Parmi les travaux récents les plus complets sur ce sujet, nous citerons ceux de Mercanton[1], de Bucher[2], de Walter[3], dans lesquels on trouve rassemblées la plupart des observations décrites.

Grâce à l'obligeance du professeur Stilling, nous avons pu étudier les deux cas suivants, nettement caractérisés par la différence de structure des foyers.

A. Cancer double de l'œsophage et de l'estomac

Résumé de l'histoire du malade (Clinique chirurgicale du Prof. Roux). — Ch... Louis, 68 ans, a joui habituellement d'une bonne santé, sauf quelques troubles digestifs. Dans les premiers jours d'avril 1898, il commença à avoir des vomissements ; les aliments solides sont difficilement avalés et de moins en moins supportés. Amaigris-

[1] Mercanton. Des carcinomes primaires multiples. Revue médicale de la Suisse romande, 1893. (Roux).

[2] Bucher. Beitrage zur Lehre vom Carcinome. Thèse inaug. Zurich, 1893. (Hanau).

[3] Walter. Ueber das multiple Auftreten primärer, bösartiger Neoplasmen. Thèse de Berlin, 1896.

sement et affaiblissement marqués ; jamais d'hématémèse. Le sondage de l'œsophage se fait assez facilement. Mort assez rapide le 27 mai 1898, une semaine après l'entrée à l'hôpital.

Extrait du protocole de l'autopsie, faite par le prof. Stilling :

Foyers de pneumonie dans le lobe inférieur du poumon droit. A 10 centimètres au-dessus du cardia, une tumeur a envahi la circonférence de l'œsophage, formant un anneau irrégulier dont la largeur varie de 15 à 36 millimètres. A l'endroit le plus large, le néoplasme proémine dans le conduit, son rebord supérieur faisant une forte saillie dans la lumière de l'œsophage. La surface en est ulcérée, sillonnée de nombreuses petites fissures qui lui donnant un aspect irrégulier. Consistance ferme.

A la coupe on ne reconnaît plus les couches normales de l'œsophage, auxquelles le néoplasme s'est substitué ; son épaisseur atteint 10 mm., alors que l'épaisseur des parois n'est que de 2 à 3 mm. dans les parties saines avoisinantes.

Dans la région pylorique, une seconde tumeur occupe les deux tiers du pylore ; sur une longueur de 7 ½ cm. et une largeur maximale de 6 ½ cm., la paroi stomacale est très épaissie et ulcérée. Limites de la tumeur très nettes ; les trois quarts de sa circonférence marqués par un bourrelet épais. Le néoplasme, qui atteint 17 mm. d'épaisseur, envoie un prolongement faisant saillie dans la lumière du duodénum.

Examen microscopique

Le rétrécissement de *l'œsophage* est produit par un carcinome typique à épithélium pavimenteux. Des travées irrégulières, souvent mal délimitées, forment de longues traînées ou des alvéoles, rappelant un peu l'aspect d'une

glande. Les cellules épithéliales, serrées par places en amas considérables, sont petites, mesurant de 10 à 20 μ, de forme irrégulière, avec peu de protoplasma et de gros noyaux polymorphes.

Le stroma est très irrégulièrement réparti ; peu abondant par places, on voit ailleurs de larges faisceaux à nombreux noyaux fusiformes, avec infiltration lencocytaire très inégale, très forte en certains points, surtout dans la profondeur, où la tumeur pénètre entre les couches musculaires, qui forment seules le stroma. —

La tumeur de *l'estomac* nous montre des alvéoles carcinomateuses constituées par de longs tubes qui pénètrent dans la profondeur en se ramifiant et s'anastomosant. Le revêtement épithélial est composé de cellules cylindriques dont la hauteur moyenne varie entre 22 et 32 μ, et dont le gros noyau ovalaire atteint 6 à 7 μ.

Beaucoup d'alvéoles sont dilatées et ont l'aspect de petits kystes, remplis par un mucus finement granuleux et par quelques cellules en voie de dégénérescence.

Le stroma, peu vascularisé, contient des éléments à longs noyaux fusiformes ; il est infiltré de cellules rondes réunies en grands amas à la base de la tumeur. Les couches musculaires de l'estomac sont dissociées, bouleversées par la prolifération néoplasique et par l'infiltration lencocytaire.

Conclusion. — La nature des deux tumeurs est très différente ; l'une est un carcinome à épithélium pavimenteux (œsophage) ; l'autre un carcinome à cellules cylindriques (estomac). —

Par conséquent les deux néoplasmes se sont bien développés indépendamment l'un de l'autre.

B. Cancer double de l'estomac et de l'utérus

Résumé de l'histoire de la maladie. (Service de médecine de M. le prof. Bourget.)

G... Madeleine, 57 ans, a toujours été robuste ; pas de maladies antérieures. En mars 1900, elle ne peut plus bien avaler les aliments solides, et lorsqu'elle entre à l'hôpital, le 15 décembre 1900, elle ne peut plus prendre aucune nourriture. Amaigrissement et affaiblissement prononcés ; pas de douleurs. Le sondage de l'œsophage se fait très difficilement et ne permet pas de formuler de diagnostic précis. — L'affaiblissement s'accentue, la malade meurt le 24 janvier 1901.

Extrait du protocole de *l'autopsie,* faite par le professeur Stilling.

Crâne épaissi, dure-mère adhérente ; sur le côté gauche de la partie antérieure de la faux se trouve une tumeur sessile, couchée sur le sinus, de la grandeur d'une noisette. Une autre petite tumeur, de la taille d'une lentille, dans les parties latérales de la dure-mère à gauche. Ces deux néoplasmes de couleur rose, assez dures, formées par un tissu fasciculé.

Estomac très rétracté ; dans la région du cardia, une grosse tumeur en chou-fleur, molle, tremblotante, envahit les parois de l'œsophage jusqu'à 3 cm. environ au-dessus du cardia, et s'étend dans la direction du pylore jusqu'aux deux tiers de la petite courbure, en proéminant fortement dans la cavité stomacale.

La communication entre l'œsophage et l'estomac n'est établie que par un faible canal, perméable à une fine sonde. — Dimensions de la tumeur : longueur 9 cm., largeur 6 ½ cm., épaisseur maximale 5 cm.

Dans le voisinage du cardia et de la petite courbure,

quelques ganglions lympathiques grossis, durs, blanchâtres.

L'utérus, dont les annexes sont normales, est agrandi et atteint les dimensions d'un utérus gravide à la fin du deuxième mois. A la surface postérieure, dans le péritoine, quelques modules blanchâtres de la taille d'un grain de mil.

A la section il sort un liquide visqueux, rougeâtre, de la cavité utérine. Celle-ci mesure environ 5 cm. de diamètre vertical et transversal ; elle est remplie de nombreux grumeaux blanchâtres, friables, se désagrégeant en fragments de toutes grandeurs, ayant jusqu'à la taille d'une noix.

La muqueuse épaissie atteint 2 mm. d'épaisseur ; elle a un aspect villeux. Au milieu de la paroi postérieure une tumeur arrondie, d'un diamètre de 3 ½ cm., mal délimitée et dont la partie centrale plus grosse proémine dans la cavité ; sa surface est irrégulière, bosselée, sillonnée de fentes assez profondes.

Alors que la paroi antérieure de l'utérus n'a guère que 4 mm. d'épaisseur, la paroi postérieure en a jusqu'à 12 ou 13 mm. Celle-ci s'épaissit assez brusquement ; sur la coupe on distingue nettement le tissu normal, rougeâtre et dense, d'avec le tissu néoformé, blanchâtre, peu ferme, friable, qui a pénétré dans la paroi et constitue les deux tiers de son épaisseur.

Examen microscopique

La tumeur de l'*estomac* est un très beau type de carcinome glandulaire à cellules cylindriques. C'est un fouillis d'alvéoles élégamment découpées, anastomosées de toutes façons et tapissées d'un revêtement très régulier de cellules cylindriques, d'une grandeur de 17 à 30 μ, avec de

grands noyaux allongés de 8 à 10 μ. Les alvéoles sont bien dessinées, plutôt petites, quelques-unes contiennent un petit nombre de cellules en dégénérescence.

Le stroma est peu abondant; infiltration lencocytaire très marquée, surtout près des parois. La musculature de l'estomac est dissociée et assez profondément pénétrée par places par les proliférations du néoplasme, on voit dans ces régions des accumulations de leucocytes. —

Le néoplasme développé dans la paroi postérieure de l'*utérus* est aussi un carcinome :

Quelques alvéoles ont un revêtement complet de cellules cylindriques, ayant de 16 à 22 μ. de hauteur, avec noyaux ovalaires de 9 à 12 μ. se colorant fortement par l'hémalun. Les alvéoles sont en général grandes, très mal délimitées, et remplies de gros amas de cellules en dégénérescence, de leucocytes et de masses colloïdes colorées en rouge par la liqueur de van Gieson.

La plupart de ces alvéoles ont un revêtement très incomplet, et sont remplies de très nombreuses cellules *polyédriques* ayant jusqu'à 35 p. de diamètre. Celles-ci ont un, parfois deux ou trois gros noyaux arrondis se colorant très faiblement, avec deux ou trois nucléoles très nets dans un réticulum assez grossier ; le protoplasma est abondant, clair, et contient parfois de petits globes rougeâtres amorphes.

Dans l'épaisseur de la paroi musculaire on ne retrouve pas d'alvéoles en forme de glandes avec épithélium cylindrique, mais des îlots isolés ou des groupes de cellules polyédriques qui ont envahi jusqu'à une assez grande profondeur la paroi ou pénétré le long des espaces lymphatiques, ainsi qu'on le voit sur certaines préparations où ces bourgeons épithéliaux sont atteints dans le sens de leur longueur.

Dans les parties non atteintes par le néoplasme, on

trouve une endométrite très accusée, avec forte prolifération des glandes et formation de papilles dans la muqueuse.

Conclusions. — La tumeur de l'estomac est un carcinome cylindrique typique, avec de petites alvéoles bien délimitées.

Le carcinome de l'utérus a une structure beaucoup moins régulière. Bien que les alvéoles aient par places un revêtement de cellules cylindriques, plus petites d'ailleurs que celles du néoplasme de l'estomac, ce carcinome a une physionomie toute différente, parce qu'une grande partie des éléments qui le constituent n'offrent plus l'aspect de cellules cylindriques, mais celui de grandes cellules polymorphes qui pénètrent sans ordre dans les parois de l'utérus,

Il faut noter aussi une dégénérescence colloïde assez prononcée par places.

Cet aspect si différent permet de conclure que nous avons bien affaire avec deux carcinomes primitifs, l'un de l'estomac, l'autre de l'utérus, et non à une métastase d'un cancer de l'estomac dans l'utérus, accident du reste extrêmement rare.

III

Fibrosarcome polypeux et carcinome simultanés de l'œsophage.

Les polypes olsophagiens sont des tumeurs assez rares, ainsi qu'on le voit en parcourant la littérature de ce sujet ; ils peuvent d'ailleurs assez facilement échapper à l'observation, car il peut arriver qu'aucun symptôme ne les signale.

D'après Minski, qui a publié un travail considérable sur ces polypes,[1] on peut les répartir en cinq groupes, selon leur origine, qui peut-être :

1° l'épiglotte ou les aryténoïdes.

2° le cricoïde, à la face antérieure de l'œsophage, peu en-dessous des aryténoïdes.

3° le voisinage de la bifurcation des bronches.

4° la moitié inférieure de l'œsophage.

5° le voisinage du cardia.

Le cas dont M. le professeur Stilling a bien voulu nous confier l'étude doit être classé dans le troisième groupe, qui jusqu'à présent ne comprenait que six observations. Les deux plus récentes, celles de Coats (1872) et de Fagge (1874) donnent seules quelques détails histologiques sur la structure de ces tumeurs, qui paraissent être des myomes à fibres lisses.

Histoire du malade.

A... Ch., 42 ans, manœuvre, entré à l'hôpital dans le service de médecine du prof. Bourget le 19 janvier 1892 et mort le 1er mai de la même année, avait toujours été bien portant et robuste. Il n'avait jamais remarqué aucune gêne de la déglutition.

En décembre 1891 il commence à avoir des vomissements et s'affaiblit. A son entrée à l'hôpital, premier sondage ; la sonde œsophagienne est arrêtée à 38 cm., les olives à 34 cm. de l'arcade dentaire. Durant février, la déglutition devient difficile, les aliments solides sont arrêtés, le malade se met à tousser fréquemment.

Le 9 avril un nouveau sondage fait sentir un rétrécis-

[1] Minski. Zur Entwicklungsgeschichte der Polypen... der Speiseröhre. Deutsche Zeitsch. f. Chir. Vol 41, p. 513.

sement à 32 cm., et la sonde est arrêtée à 33 cm. de l'arcade dentaire.

Figure 2.

Le malade s'éteint sans souffrances le 1er mai.

Extrait du *protocole de l'autopsie*, faite par le professeur Stilling.

Malade très amaigri ; légères adhérences pleurales ;

bronchite putride bilatérale; embolies fraîches dans une branche de l'artère pulmonaire droite. Estomac sans anomalies, contenant environ 150 cm. [1] de liquide jaunâtre.

A 15 cm. de l'origine de l'œsophage, une tumeur polypeuse, longue de 5 cm., large de 2,5 cm. et d'une épaisseur de 2 cm. Sa base allongée est formée par un pli longitudinal de la muqueuse œsophagienne, pli d'une longueur de 2 cm. environ et large de 4 mm.

A l'extrémité supérieure de l'insertion du polype, dans la paroi de l'œsophage, on voit un ulcère dont le long diamètre (1 cm.) correspond à la direction longitudinale du conduit œsophagien; son diamètre tranversal est de 3 à 4 mm.

Dans presque toute l'étendue de l'ulcération, les diverses couches œsophagiennes sont détruites; la base de l'ulcère est formée par la bronche gauche; à son extrémité supérieure existe une perforation ovalaire de 4 sur 2 mm. (voir fig. 2, a), reliant l'œsophage à la bronche. Le bord inférieur de l'ulcère, épaissi, se perd dans l'origine de la tumeur polypeuse.

Celle-ci est de couleur blanchâtre; quelques parties cependant ont une couleur de rouille, spécialement la surface antérieure. Cette couleur provient d'une large ulcération qui n'épargne que le tiers inférieur de la partie antérieure du néoplasme, resté blanc. Cette face antérieure est sillonnée de nombreuses fentes irrégulières peu profondes, qui surtout vers son insertion paraissent diviser la tumeur en une grande quantité de bourgeons blancs ou jaunâtres.

La face postérieure ne montre que quelques fentes très superficielles. Elle n'est ulcérée que près de l'insertion du polype. Cette ulcération rejoint celle qui occupe presque

[1] Ce groupe ne comprend que quelques cas fort anciens et peu nettement décrits.

toute la surface antérieure et la perte de substance de l'œsophage située à la base de la tumeur.

En dessous de ce polype, à 25 mm. de sa base, se trouve une seconde ulcération de l'œsophage, entièrement séparée de la première par la muqueuse normale. Cette ulcération nettement délimitée a une longueur de 5 cm., son extrémité inférieure est à cinq centimètres du cardia. Elle n'occupe pas toute la circonférence de l'œsophage, une bande de la muqueuse est conservée intacte à la paroi antérieure du conduit œsophagien (fig. 2, b).

La partie intacte, mesurant de 5 à 20 mm. est plus large en haut, ses bords sont minés par l'ulcération qu'elle recouvre en partie.

La paroi de l'œsophage est fortement épaissie dans toute l'étendue de cette seconde ulcération, son épaisseur varie de 4 à 10 mm., tandis que le diamètre des parties normales est : au-dessous du larynx 2 mm., près du cardia 3 mm.

La destruction de la paroi, qui est transformée en un tissu dur, blanchâtre, est très avancée, on ne reconnaît plus traces des couches normales de l'œsophage. Ce n'est que dans la partie supérieure de l'ulcération qu'on remarque sur la coupe des restes de la musculature entre les masses qui forment la base de l'ulcère, et à toute sa périphérie on voit que des trainées blanches pénètrent dans les muscles en partant de la sous-muqucuse et de la muqueuse épaissies.

Cet épaississement de la muqueuse œsophagienne se poursuit plus loin que l'ulcération, mais même sur la coupe la paroi œsophagienne ne laisse reconnaître aucune anomalie sur une longueur de 2 cm. au moins entre les deux ulcérations décrites.

A l'extérieur de l'œsophage, correspondant aux parties inférieures du second ulcère, on voit plusieurs tumeurs

bosselées et dures. La lumière du canal, fortement rétréci en cet endroit, laisse juste passer une sonde de quelques millimètres de diamètre.

Ce rétrécissement considérable a une longueur de 1 cm. environ et correspond aux tumeurs développées dans la paroi.

Le canal s'élargit en haut, son diamètre, de 38 mm. en dessous de l'insertion de la tumeur polypeuse, est augmenté au-dessus de celle-ci sur une longueur de 6 à 7 cm. et atteint 5 cm. Le diamètre en dessous du cartilage cricoïde est de 3 cm.

La muqueuse de la partie dilatée n'offre pas d'altération.

L'ouverture dans la bronche gauche est à peu près sphérique, d'un diamètre de 2 mm. environ. Les bords de l'ouverture un peu irréguliers sont formés par un tissu brunâtre. Les ganglions bronchiques, assez grands, contiennent un tissu noirâtre, dur, et quelques parties blanches.

Examen microscopique.

L'ulcération inférieure de l'œsophage est formée par un tissu montrant d'une façon évidente la structure du carcinome. De larges travées irrégulières, anastomosées les unes aux autres, formées de nombreuses cellules du type de l'épithélium pavimenteux, ayant en moyenne de 10 à 12 μ, avec relativement peu de protoplasma et un gros noyau fortement coloré. A plusieurs points on voit des groupes de cellules ayant subi l'évolution cornée.

Le stroma est très irrégulièrement distribué ; peu abondant par places, il forme ailleurs de larges faisceaux avec d'assez nombreuses cellules conjonctives à noyaux fusiformes. Dans quelques endroits il y a des accumulations

de lencocytes, surtout aux points où le néoplasme s'insinue dans le tissu musculaire, désagrégeant les faisceaux qui tiennent lieu de stroma.

L'infiltration cancéreuse s'étend jusqu'à peu de distance du pédicule du polype, près de la petite nlcération qui se trouve en ce point. La perforation qui fait communiquer l'œsophage avec la bronche provient d'un abcès qui avait miné dans une assez grande étendue les couches profondes de l'œsophage.

Les parois de l'ulcération sont formées par les faisceaux musculaires et le tissu conjonctif, infiltré d'une masse énorme de leucocytes polynucléaires, et dont les couches profondes sont en pleine dégénérescence.

Cette infiltration se retrouve sous les muqueuses bronchique et œsophagienne ; en certains points l'épithélium disparu est remplacé par une nappe de leucocytes.

Examen du polype

Sur les coupes colorées à l'Hemalun et au liquide de van Gieson, on distingue déjà à l'œil nu deux zones :

1° Un noyau intérieur rouge, plus dense au milieu et vers l'insertion du pédicule de la tumeur, plus clair et plus lâche à la périphérie. Il contient dans ses couches externes des îlots de substance gris-bleuâtre. Rares vaisseaux, les uns coupés perpendiculairement, d'autres longitudinalement.

2° A l'extérieur, une couche superficielle d'un millimètre d'épaisseur environ, coloré en gris-bleuâtre.

Un grossissement moyen montre que cette différence tient à ce que la zone extérieure est très riche en cellules, tandis que le noyau intérieur est composé en grande partie d'un tissu dense. Dans ce dernier se trouvent cependant un peu partout des parties où les éléments cellulai-

res abondent, ou même des îlots composés uniquement de ceux-ci.

1. *Zone intérieure.*

Des faisceaux de tissus conjonctif serré, la plupart dirigés, dans le sens longitudinal de la tumeur, d'autres en sens transversal forment un réseau à mailles irrégulières, très étroites vers l'insertion et au milieu de la tumeur. Dans ces faisceaux connectifs se trouvent des noyaux ressemblant à des bâtonnets.

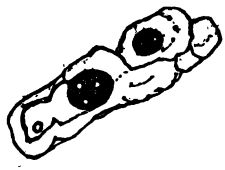

Figure 3.

Dans les fentes de ce tissu, on observe des noyaux plus grands, ovales pour la plupart, souvent recourbés et pelotonnés (v. fig. 3), fortement colorés, avec plusieurs gros nucléoles. Les cellules sont grandes, allongées ou cylindriques, avec un corps protoplasmique souvent considérable, granuleux, coloré en jaune ou en rouge. Dans les fentes plus larges elles sont en plus grand nombre, étroitement serrées les unes contre les autres, formant de véritables faisceaux de cellules fusiformes.

En maints endroits, dans ce tissu conjonctif se trouvent des îlots considérables qui, comme tout le tiers de la tumeur, sont composés presque uniquement de ces faisceaux cellulaires s'entrecroisant en tous sens.

2. *Zone extérieure.*

L'épithélium manque partout, la surface un peu irrégulière paraît comme frangée. A certaines places, les éléments ne se colorent pas (évidemment parce qu'ils sont nécrosés). La plupart des éléments cellulaires sont allon-

gés, même fusiformes, avec un ou deux noyaux ovalaires. A côté d'eux, il y a des éléments autrement formés, en relativement grand nombre, qu'on peut grouper en :

a) Cellules polyédriques.

b) Grandes cellules fusiformes avec nombreux noyaux.

c) Cellules granuleuses d'Ehrlich (Mastzellen).

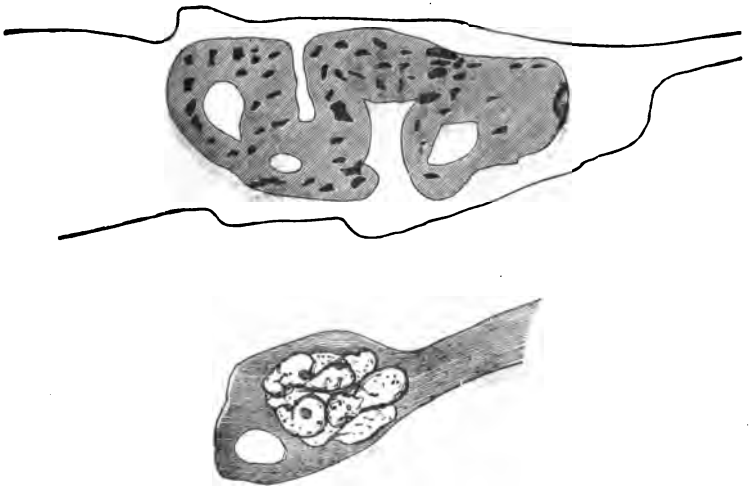

Figure 4.

d) Par ci par là des rassemblements des lencocytes polynucléaires.

a) Les cellules polyédriques, dont la taille moyenne varie entre 6 et 7 μ, ont de gros noyaux fortement colorés et peu de protoplasma proportionnellement. Dans un certain nombre, on voit des figures kariokinétiques gonflées et abîmées.

b) Les cellules fusiformes, longues, ont un protoplasma finement strié ; dans les noyaux, un réseau à mailles grossières avec nucléoles fortement colorés par

l'hémalun. Certains noyaux présentent des séries de renflements, ou sont curieusement contournés; ils ont souvent des dimensions considérables (v. fig. 4).

c) Les cellules géantes (v. fig. 5) sont nombreuses, de taille variée, atteignant jusqu'à 110 et 120 μ de diamètre. Au centre sont réunis de 4 à 10 ou 15 gros noyaux, à

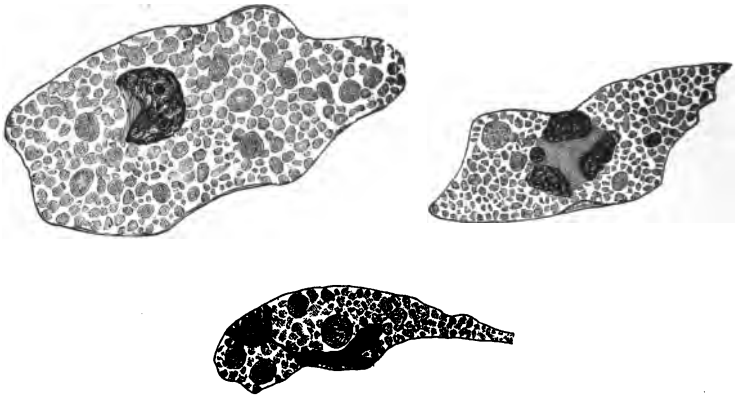

Figure 5.

contours irréguliers, fortement colorés, avec des nucléoles très nets. Le protoplasma abondant, finement granuleux, contient parfois des lencocytes en voie de destruction et de nombreux globes hyalins, homogènes, colorés en rouge-vif par le van Gieson.

CONCLUSIONS

1. Le rétrécissement inférieur de l'œsophage est dû au développement d'un carcinome à épithélium pavimenteux.

2. La structure de la tumeur polypeuse se rapproche de celle d'un fibrosarcome, avec cellules géantes.

Aucun cas pareil n'a encore été décrit, la plupart des auteurs ont trouvé des myomes ou fibromyomes[1]. Weigert, dans son observation,[2] décrit un cas de polype œsophagien ressemblent à ceux du rectum; de nombreuses cavités communiquantes et tapissées d'un épithélium à gros noyau.

3. Durant la vie, aucun symptôme n'a permis de soupçonner l'existence d'une tumeur pédiculée dans l'œsophage. Cette particularité se retrouve d'ailleurs dans plusieurs autres observations semblables.

4. C'est la première fois, semble-t-il, qu'on observe la coïncidence d'une tumeur maligne et d'un polype œsophagien dans son voisinage.

---

[1] Zenker und Ziemssen-Handb. der spec. Path. und Ther. Minski, loc. cit.

[2] Weigert. Ein Fall von Adenom. polyp. œsoph. in Virchow's Archiv. vol. 67 (1876).

XAVER ROTH

Ueber einige von dem Schmelzkeim abstammende Kiefergeschwülste.

1902

Ueber einige

VON DEN

SCHMELZKEIM

abstammende Kiefergeschwülste.

So verschieden die Meinungen über die Entstehung der centralen epithelialen, sowohl soliden, als cystischen Kiefergeschwenlste auch waren, so ist doch zur Zeit ihr Zusammenhang mit dem Schmelzkeim allgemein anerkannt.

Wenn *Robin*[1] als erster in einem Kiefertumor sternförmige Zellen vorfand, die viele Aehnlichkeit zeigten mit denen des Schmelzorgans, so hielt er sie doch nicht für epitheliale Elemente, sondern leitete den Tumor von der Zahnpapille ab.

Wedl, der ein Kiefer-Sarcom beschrieb, dessen Stroma mit Epithel ausgekleidete, rundliche und längs verlaufende Hohlräume enthielt, vermutete schon einen Zusammenhang mit dem Schmelzorgan, während

Neumann einen Tumor des Unterkiefers auf eine Degeneration des Zahnsackes zurückführte.

Magitot hält die Entwicklung der Epithelien in den

[1] Vide « Literatur im Anhang. »

cystischen Tumoren vom Schmelzkeim als sehr nahe liegend, weist sie jedoch zurück und hält sogar in einer seiner späteren Publikationen an der Abstammung epithelialer Elemente vom Bindegewebe fest.

Heath und *Buchtemann* glaubten in einem Cysto-Sarcom Wucherungen des Zahnfleisch-Epithels gefunden zu haben, und

Kolaczek sogar lässt die Epithelien von einem Drüsengewebe abstammen, das in einer « der embryonalen Bildung ähnlichen Entwicklung begriffen » oder « überhaupt aus der Fötalzeit her zu keinem physiologischen Abschluss gekommen sei ».

Busch glaubt an Invaginationen, resp. Inclusionen des äussern Keimblattes.

Eve sagt, dass die Epithelien der Cysten dem Schmelzkeim ähnliche Formationen bilden (welche Tendenz dem Epithel des Zahnfleisches überhaupt zukommen soll, wovon er diese Tumoren auch ableitet), dass jedoch der eigentliche Typus des Schmelzorganes nie erreicht werde und die Produkte der Epithelien wenig differiren von einem gewöhnlichen Epitheliom. — So kommen wir bis auf

Falkson, der, als erster (im Anschluss an Untersuchungen über Entwicklung der Zahnanlage eine Unterkiefergeschwulst prüfend) es für nahe liegend hält, die « Geschwulst von einem überzähligen Schmelzorgan, resp. Schmelzkeime abzuleiten. Dafür spricht das Netzwerk der sternförmigen Zellen, das Cylinderepithel, die Gefässlosigkeit und der Bau der Alveolen ». Dieser Hypothese schloss sich auch.

Zrzebicky an, der einen ähnlichen Cysten-Tumor wie Falkson beschrieben.

Wenn wir nun im Folgenden die Geschichte zweier, den erwähnten ähnlicher Tumoren mit theilen, so glauben wir

unsere Veröffentlichung damit begründen zu können, dass einerseits diese Geschwulstformen genetisch sehr interessant, anderseits in der Literatur noch spärlich vertreten sind.

Um die Entwicklung dieser Geschwulstart besser verfolgen zu können, ist est wohl angezeigt, von der einfachern auf die komplizirtere Geschulst überzugehen.

1.

Beim ersten Tumor handelt es sich um einen 28jährigen Mann, von Beruf Landwirt. Derselbe lässt sich im Alter von 15 Jahren (1886) von einem Quacksalber den 2ten Molarzahn des linken Unterkiefers extrahiren. Seitdem immer dumpfe Schmerzen; der Unterkiefer schwillt nach und nach an. Im 24ten Lebensjahre (1895), Extraction des 1ten linken grossen Molarzahnes durch einen Arzt. Dieser Zahn schien dem Patienten einer elastischen, federnden Masse aufzusitzen; denn mit Leichtigkeit steigt der heruntergedrückte Zahn von selbst wieder empor. Dem extrahirten Zahne haftet eine weiche, rote, leicht blutende Wucherung an. In der Alveole selbst erscheint eine weissliche, übel riechende, ungefähr 2 cm. hohe Geschwulst. Dieselbe wird vom consultirten Arzte mittels Cürette und Thermocauter entfernt, ein Verfahren, das ungefähr drei Wochen fortgesetzt wird. Trotzdem schliesst sich die Alveole nicht vollständig und aus der noch offen gebliebenen Spalte, die immer in Eiterung, kann eine übel riechende, von Blut rotgefärbte Flüssigkeit ausgesogen werden, was ziemlich schmerzhaft ist. Da die Geschwulst immer grösser wird, so lässt sich Patient im Jahre 1895 in der chirurgischen Clinik zu Basel operiren, woselbst die Neubildung mit der Cürette in der Narkose ausgekratzt wird. Gleichzeitig Extraction

des 3ten grossen Molarzahnes des linken Unterkiefers. — Guter Verlauf.

Ein Jahr nach der Operation erscheint die Geschwulst von neuem wieder, unter allmälichem Anschwellen des Unterkieferknochens. Abermalige Entfernung derselben mittels Lapis infernalis und Thermocauter in der chirurg. Klinik zu Basel. Nochmaliges Recidiv, worauf Patient sich zu Hause selbst behandelt, indem er mit Höllenstein « das wilde Fleisch » zurückbrennt. Die Geschwulst wird immer grösser, starke Schmerzen treten auf, die Mastikation ist erschwert und schmerzhaft. Die aus der Neubildung sich absonderde Flüssigkeit ist eiterig, übel riechend. Im März 1899 wird Patient in der chirurg. Klinik zu Lausanne operirt, indem von Herrn Prof. Dr Roux eine partielle Unterkieferresection vorgenommen wird. Da der Wundverlauf ein guter, so erfolgt der Austritt aus dem Spital schon anfangs April mit beinahe ausgeheilter Wunde.

Wenige Tage nachher zeigt sich von neuem ein Recidiv an der Innenseite des noch zurückgebliebenen Unterkiefers. Eine weitere von Herrn Prof. Dr Roux ausgeführte partielle Resection führt vollständige Heilung herbei.

Die Diagnose in der chirurg. Klinik lautet auf alte Periostitis, Sarcom. Die nähern von Herrn Prof. Dr Stilling im patholog. Institut zu Lausanne gemachten histologischen Untersuchungen jedoch ergeben die epitheliale Natur der Geschwulst.

Das anatomische Präparat ist in Formalin und Alkohol gehärtet. Es ist ein Stück eines linken Unterkiefers, der in der Medianlinie und hinter dem ersten Præmolarzahn durchsägt wurde. Die Aussenseite dieses resezirten Teiles ist normal. Auf der Innenseite sehen wir eine Geschwulst, die, wie aus dem Unterkieferrande herausgewachsen, den

Unterkieferknochen von innen her verdünnt hat und bis zur Zahnhöhe herangewachsen ist. Sie passt sich gut den von ihr in den Knochen erzeugten Einbuchtungen an. Sie besteht aus einem weisslichen, durch den Alkohol gehärteten, straffen Gewebe. Die dem Alveolarfortsatz aufsitzenden beiden Schneidezähne, der Eck- und erste Praemolarzahn sind gut erhalten und sitzen fest in ihren Alveolen.

Der auf dem Durchschnitt verdünnte Knochen ist sonst unverändert und von normaler Consistenz. Die Geschwulst, die sich aus ihren Einbuchtungen ziemlich leicht abheben lässt, sitzt dem unveränderten Unterkieferrande fest auf und scheint aus ihm zu hervorzugehen.

Mikroskopische Beschreibung.

Die in Alkohol gehärteten, teils in Haemalaun und Eosin, teils in Haemolaun und van Gieson'scher Mischung gefärbten Präparate scheinen, bei schwacher Vergrösserung, wesentlich aus Bindegewebe zu bestehen. Dasselbe enthält die Gefässe, sowie die, da und dort eingesprengten Knochenteilchen. In dieses bindegewebige Stroma sind die epithelialen Bildungen eingebettet. Dieselben erscheinen bei diesem Tumor hauptsächlich unter dem Bilde solider Zellstränge und Zellmassen.

Die Stränge sind verschieden dick und senden feine Ausläufer aus, die mit einander anastomosiren (vide fig. 1). Die Enden der Stränge sind kolbig angeschwollen. Wie die Fig. zeigt, bestehen zwischen denselben und dem Bindegewebe längsverlaufende Spalten, die offenbar in Folge der Erhärtung entstanden sind. Auch sind die Stränge oft in ihrem Zusammenhang unterbrochen, was von der Schnittrichtung herrührt.

Die peripheren Zellen der Epithelstränge haben eine cylindrische Form mit nach dem Innern des Stranges zu gelegenem Kern und peripherem hellem Saum. Nach innen von diesen Cylinderzellen finden sich rundliche, oft langgestreckte Elemente oder auch solche von unbestimmter Form. Im Innern der dickern Stränge haben wir sternförmige Zellen, deren Ausläufer anastomosiren, so dass eine Art Netzwerk gebildet wird. Solche Stellen erscheinen heller. Oft auch sehen wir an Stelle der sternförmigen Zellen kleine Hohlräume oder Cysten auftreten. Dieselben sind entweder leer oder noch von feinen Fibrillen durchzogen, als Ueberbleibsel genannter Zellen.

Noch viel schöner und ausgeprägter finden wir diese Zellenanordnung in den oben genannten Kolbenartigen Anschwellungen und ganz besonders in den grossen Zellhaufen und Zellmassen. Hier haben wir peripher die charakteristischen Cylinder-Zellen, deren Kerne centralwärts das heisst dem Innern der Zellmasse zu gelegen sind. Der äussere Zellensaum erscheint hell. Nach innen von dieser peripheren Schicht folgen polyedrische Zellen, welche gegen das Centrum des Zellhaufens hin in sternförmige übergehen. Wo die Vorbindung der letztern sich lockert und die Zellen verschwinden, kommt es zur Cystenbildung. Die Cysten können verschieden gross, entweder ganz leer, oder noch von Fibrillen durchzogen sein.

Wo die Epithelhaufen klein, ist die Cylinder-Form der peripheren Zellen noch nicht sehr ausgeprägt. Das Ganze setzt sich dann zusammen aus rundlichen, polyedrischen Zellen ohne Bildung von Hohlräumen. Ebendasselbe finden wir bei den kleinen Epithelsträngen. Um so mehr Epithelzellen sich zusammenfinden, um so deutlicher und ausgeprägter also das oben beschriebene Bild.

Das Bindegewebe dieses Tumors ist grösstenteils zellenreich, selten straffer Natur. Auch in diesem können ähn-

liche Bildungen auftreten, wie in den Epithelmassen. Wo nämlich Bindegewebe von Epithelsträngen ganz oder teilweise umringt wird, treten in demselben auch sternförmige Zellen auf in Folge Degeneration des Gewebes. Dasselbe bekommt somit den Charakter des Schleimgewebes. Sogar Cysten bilden sich, so dass es oft schwierig, ja unmöglich ist zu sagen, diese oder jene Cyste ist aus den Epithelzellen oder aus dem Bindegewebe entstanden, zumal beide Arten von Cysten in einander übergehen. Als teilweises Unterscheidungszeichen dienen uns die Blutgefässe, die in dem Bindegewebe auftreten, während sie in den Epithelmassen fehlen.

So einfach dieser erste Tumor, desto interessantere und manichfaltigere Verhältnisse zeigt uns der zweite.

2.

Die komplizirte Geschwulst ist dem Unterkiefer einer 30jährigen Frau entnommen.

Im Mai 1898 ist zum ersten Male von der Patientin ein harter, haselnussgrosser Tumor am Processus alveol. des rechten Unterkiefers über dem Kieferwinkel wahrgenommen worden. Die Geschwulst war schmerzlos. Im August gleichen Jahres wird ein Arzt consultirt. Derselbe constatirt einen Abscess, incidirt, findet jedoch nur Blut, — keinen Eiter.

Da der Tumor (gross wie eine kleine Nuss) nicht verschwinden will, wie man zum voraus geglaubt, so werden 14 Tage nach der Incision 3 cariöse Molarzähne extrahirt. Keine Erleichterung. Die Geschwulst wird nicht grösser bis im März 1900, seit welcher Zeit sie, besonders rasch in den letzten Monaten, bis zur Grösse eines Taubeneies angewachsen ist. Da die Mastikation erschwert, so begibt sich Patientin in die chirurg.

Klinik zu Lausanne. Daselbst wird über dem rechten Unterkiefer ein faustgrosses Tumor konstatirt, der hauptsächlich nach unten sich ausgeprägt zu haben scheint. Der dem Unterkieferrande anliegende Teil der harten höckerigen Geschwulstist scharf begrenzt, während die Grenzen nach oben, der oedemalös angeschwollenen Wange zu, diffus sind. Der Tumor erstreckt sich vom Unterkieferwinkel bis in die Nähe der Medianlinie. Die Innenseite desselben ist weniger hart wie die äussere. Der ganze hintere Teil ist prall elastisch. Dieser Geschwulst sitzt noch hinten oben eine kleinere, weiche, fluctuirende auf, die sich nach der Articulatio temporo-maxill ausbreitet und vom hintern Teil des os zygomaticum nicht abzugrenzen ist.

Patientin, die im Juni 1900 unter der klin. Diagnose eines Osteosarcoms des rechten Unterkiefers von Herrn Prof. Dr Roux operirt wird (Resectio maxillaris dext.) verlässt Ende Juli geheilt das Spital.

Das in Formalin und Alkohol gehärtete Präparat erweist sich als die rechte Hälfte des Unterkiefers, die durch einen medianen Sägeschnitt durchtrennt und exarticulirt wurde. Der Unterkiefer würde wohl kaum mehr zu erkennen sein, wären nicht nach vorne ein normales Knochenstück, sowie Zahnüberreste, nach hinten der Processus articul. nachzuweisen. Vorne sehen wir nämlich einen gut erhaltenen medianen Schneidezahn, zwei leere, offen stehende Kieferalveolen für den fehlenden lateralen Schneide- und Eckzahn, sowie eine noch gut befestigte Wurzel des ersten Praemolarzahnes. Hinten sitzt der Processus articul. der Geschwulst wie eine Kappe auf, als dünne Knochenlamelle, noch vorne in straffes Bindegewebe übergehend.

Die mediane Schnittfläche scheint mit blossem Auge gesehen normal zu sein. Man bemerkt eine kompakte periphere Knochensubstanz, das centrale Mark einschlies-

send. Keine sichtliche Knochenveränderung bis zum Eckzahn. Von hier beginnt die Geschwulst auf der Inn-und Aussenseite des Kiefers und dehnt sich nach hinten aus bis zum Processus articul. Der Tumor, der den Unterkiefer nach aussen und innen auseinandergetrieben zu haben scheint, lässt weder Zähne, noch Alveolarfortsatz, noch einen eigentlichen Unterkiefer erkennen. Die an Grösse nicht unbeträchtliche Geschwulst zählt an der convexen Aussenseite 14 cm.; der grösste Umfang beträgt 20,5 cm., der horizontale Durchmesser der Breite 7 cm., und die Höhe 6,5 cm.

Wenn das Präparat trotz seiner Grösse verhältnismässig leicht erscheint (150 gr.), so erklärt sich dies dadurch, dass der Tumor durch Incisionen seines Inhaltes entleert wurde; denn wie die Untersuchung ergibt, so setzt sich die fluctuirende Geschwulst aus weichern, transparenten und härtern, dunkleren Stellen zusammen. Die erstern, die stellenweise Pergamentknittern ergeben, entsprechen Cysten, die letzteren den die Cysten begrenzenden Knochenleisten, resp. Knochenlamellen. — So erstreckt sich eine Knochenleiste längs des untern Randes der Geschwulst bis zur Insertion des Masseter, dem Unterkieferrande entsprechend. Ferner ist die ganze vordere Hälfte der Aussenseite von einer mit dem Kieferrande in Verbindung stehenden Knochenschale umgrenzt, während die hintere Hälfte von einem mehr oder weniger straffen Bindegewebe umgeben ist und feinhöckeriger erscheint.

An der Innenseite des Tumors bemerken wir vorn unten eine hühnereigrosse Cyste, noch aussen vom Unterkieferrande begrenzt, nach hinten von einer Knochenleiste, die an der Insertionsstelle des Buccinatorius von genanntem Rande entspringt, noch oben verläuft, um hufeisenförmig nach vorne umzubiegen und die Cyste

nach innen oben, etwas unterhalb der Hälfte des Höhendurchmessers abzuschliessen. Ueberhalb dieser Cyste ist der Tumor flachhöckerig; harte und weiche Stellen wechseln ab; hinter derselben gleicht die Innenseite der äussern.

Der Processus coronoïdes ist dargestellt durch eine zusammendrückbare, aus straff fibrösem Bindegewebe bestehenden Kuppe, die den Processus articularis überragt.

Auf der Aussenseite der Geschwulst sehen wir da, wo der harte Unterkieferrand aufhört, die Insertion des Masseter; auf der Innenseite an der Umbiegungstelle der hufeisenförmigen Knochenleiste, die des Buccinatorius; innen vorn treffen wir die gld. subling., der grossen Cyste angewachsen.

Der nach vorne noch bestehende Alveolarfortsatz ist von der Mundschleimhaut überzogen, während die übrige Aussenwand der Geschwulst aus fibrösem Binde- resp. Knochengewebe besteht.

Zwei Vertikal-Schnitte, die den Tumor in drei ungefähr gleich grosse Teile zerlegen, zeigen uns verschieden grosse Hohlräume, die durch mehr oder wenige dicke Wandungen abgegrenzt sind.

Auf dem ersten, vordern Durchschnitt ist die Geschwulst durch eine solide, vom Unterkieferrande ausgehende, fast vertikal verlaufende Knochenleiste in einen grössern innern und kleinern äussern Teil getrennt. Diese Knochenwand geht nach der Oberfläche zu in ein weiches, immer breiter werdendes wabiges Gewebe über, das von der Mundschleimhaut überzogen ist. Nach innen von der Knochenleiste haben wir zu unterst die durch den Schnitt geöffnete, hühnereigrosse Cyste, welche die durchschnittene gld. sublingualis trägt. Diese Cyste überragt nach unten den sie nach aussen und unten begrenzenden Un-

terkieferrand. Ueberhalb derselben finden wir zwei kleinere, wenig tiefe Cysten, denen nach der Oberfläche hin eine taubeneigrosse aufsitzt, um so den innern Teil der Geschwulst abzugrenzen.

Der äussere Teil derselben enthält nur eine einzige ovale, ungefähr 5 cm. lange Cyste. Diese Hohlräume sind zum Teil durch den Vertikalschnitt geöffnet, so dass sich dieselben in das zweite Drittel der Geschwulst fortsetzen; teils treffen wir deren Querwand und sie erscheinen somit abgeschlossen, oder ober wir treffen neu eröffnete Cysten, die der Hauptsache nach in den Bereich des zweiten Drittel gehören.

Der zweite Durchschnitt fällt unmittelbar vor den Processus coronoïdes. Die solide, verbreiterte Zwischenwand ist hier zum Abschluss gekommen. Nach aussen von derselben finden wir zwei untere kleine Cysten und eine den letztern aufsitzende mandelgrosse Cyste. Nach innen haben wir zwei, wovon die eine, taubeneigrosse, der Oberfläche zu gelegen, während die andere das hintere Ende der unten sich befindenden, hühnereigrossen Cyste vorstellt. Die letztere trägt in ihrer hintern Wand eine ovale Oeffnung. Dadurch wird sie in Verbindung gesetzt mit einem grossen Hohlraum, der das ganzen hintere Drittel der Geschwulst, samt dem Processus coronoïdes einnimmt. Diese grosse Cyste ist, wie wir oben gesehen, von straffem Bindegewebe begrenzt und wird durch den Vertikal-Schnitt geöffnet.

Die Cysten sind insgesamt mit einer grau-weissen, derben Haut ausgekleidet. Die grössten derselben sind leer, während die mittleren und kleinern zum Teil oder ganz mit einer weisslichen, weich-elastischen, leicht zertrennlichen Masse ausgefüllt sind. Oft bemerken wir zwischen der letztern und der Cystenwand eine dünne Schicht koagulirten Blutes.

Mikroskopische Beschreibung.

Die Schnitte sind dem wabigen Gewebe entnommen. Dieselben sind in Formalin und Alkohol gehärtet, teils in Haematoxylln und Eosin, teils in Haemalaun und von Gieson'scher Lösung gefärbt. — Bei schwacher Vergrösserung sehen wir nach oben das geschichtete Pflasterepithel der den Alveolarfortsatz noch überziehenden Mundschleimhaut. Dasselbe sitzt der Submucosa auf. Dann folgt nach unten die Bindegewebs-Schicht, welche fibrillär, ziemlich derb und hypertrophirt erscheint. Diese enthält die Epithel-Wucherungen, die teils in Form von soliden Zellhaufen, oder soliden, längs verlaufenden Zellsträngen auftreten. Ferner finden wir noch Zellmassen und Zellstränge, welche einen Hohlraum enthalten. Alle diese epithelialen Bildungen sind durch derbe, fibrilläre Bindegewebstreifen getrennt. Letztere enthalten da und dort kleine Knochenstückchen. Die Bindegewebsstreifen werden um so schmaler und dünner, je mehr die Epithel-Wucherungen überhand nehmen, so dass wir Stellen treffen, wo das Bindegewebe fast ganz verschwunden ist. Auf dem Schnitte bilden diese Epithelmassen verschiedenartige, oft komplizirte Figuren.

Da wo die Epithel-Wucherung am stärksten entwickelt ist, strebt sie der Oberfläche, das heisst der Mundschleimhaut zu, deren Pflasterepithel teils durchbrochen oder ganz verdrängt wird, um die Neubildung an der Oberfläche erscheinen zu lassen.

Bei näherm Studium dieser Epithel-Wucherungen empfiehlt es sich von den anscheinend einfachsten Formen auszugehen, das heisst von denen, welche das offenbar früheste Stadium der Entwicklung darstellen. Und dies wären die soliden Zellhaufen und Zellstränge. Dieselben setzen sich zusammen aus peripheren Cylin-

derzellen, welche regelmässig dem Bindegewebe aufsitzen und einschichtig sind. Der Kern dieser Zellen ist meist langgestreckt und liegt centralwärts, das heisst dem Centrum der Zellmasse zu. Der periphere Teil der Zellen bildet einen hellen protoplasmatischen Saum. Diese Cylinderepithelzellen können mit denen des normalen Schmelzkeimes verglichen werden. Nach innen von denselben finden sich polyedrische Zellen, die entweder den ganzen Innenraum ausfüllen, oder gegen das Centrum hin langgestreckt werden und nach der Längsachse sich anordnen. Die Kerne dieser Zellen sind ziemlich gross und langgestreckt. In andern Epithel-bildungen finden wir im Innern die Zellen gelockert, das heisst sie werden sternförmig, indem das Protoplasma feine Ausläufer aussendet, die unter sich anastomosiren. Diese sternförmigen Zellen sind von der peripheren Cylinderschicht entweder durch polyedrische Zellen getrennt, oder sie stehen in unmittelbarem Zusammenhang mit den erstern, so das man oft den Eindruck bekommt, als würden die polyedrischen direkt aus den Cylinderzellen entstehen. Denn oft werden die letztern mehrschichtig und scheinen nach dem Innern vorzurücken. Der helle, periphere Protoplasma-Saum wird vergrössert, die Kerne werden gestreckt, so dass sie nach *Bennecke* mit Becherzellen zu vergleichen sind. — So lange das Maschenwerk der sternförmigen Zellen eng bleibt, so ist dasselbe von dem eines normalen Schmelzorganes nicht zu unterscheiden. Da, wo die Maschenräume grösser werden, entstehen meist inhaltslose, cystische Hohlräume. Diese mit Cysten versehenen Neubildungen würden nun nach uns eine in der Entwicklung höher stehende Stufe einnehmen.

Eine andere Art Cystenbildung scheint folgendermassen vor sich zu gehen: im Innern von Epithelmassen treffen wir da und dort blass gefärbte, rundliche Schollen mit

concentrisch angeordneten Kernen. Diese Schollen representiren offenbar Zellgruppen, deren Zellgrenzen verschwunden, deren Kerne jedoch erhalten sind. In diesen Massen treten Vacuolen auf, welche von dem die Kerne enthaltenden Protoplasma begrenzt werden. Durch Vereinigung von Vacuolen entstehen Cysten, in deren Wandung selbst noch kleinere Bläschen auftreten können. Wenn diese Cysten auch vielfach leer, so finden wir doch meistens im Centrum, oder an den Wandungen derselben körnige Massen, offenbar Ueberreste des zerfallenen Protoplasmas.

Was nun die Bildung diesen beiden Arten von Cysten anbelangt, so können wir keinen principiellen Unterschied darin finden, entstehen doch beide aus dem Untergang von Zellen. Zudem treffen wir beide Arten neben einander in den gleichen Zellhaufen und Zellsträngen, abwechselnd mit Partien solider Zellmassen, wodurch oft ein sehr manichfaches Bild entsteht. Was aber allen diesen Epithelwucherungen, seien sie solide oder cystische Epithelhaufen, solide oder cystische Epithelstränge oder Schläuche, gemeinsam, das ist die Einfassung von Cylinderzellen mit peripherem hellem Saum und dem Centrum der Zellmasse zu gelegenem Kern. Diese Cylinderzellen sitzen dem Bindegewebe regelmässig auf.

Was das Bindegewebe selbst anbelangt, so zeigt es keine weitern besondern Merkmale, wie in der ersten Geschwulst. Es enthält die Gefässe, ist teils straffer, teils lockerer Natur und kann auch myxomatös entarten.

II

Verfolgen wir nun die, über diese aus dem Schmelzkeim hervorgegangenen epithelialen Neubildungen handelnden Arbeiten der neuern Literatur und untersuchen

unsere beiden Tumoren sich dieser Geschwulstart anreihen lassen.

Wir verdanken wesentlich den genauen Untersuchungen von *Malassez* die Kenntnis dieser neuen Geschwulstart. In seiner Arbeit *Sur l'existence des débris épithéliaux paradentaires et sur le rôle pathologique de ces débris*, beschreibt er epitheliale Neubildungen, deren Elemente teils den Character eines Schmelz-Epitheliums, teils den der Epithelien des Stratum Malpighi zeigen. Im Weitern sagt er, dass diese Tumoren, ob aus den Epithelresten, oder aus dem Zahnfleisch-Epithel enstanden, ob cysticher oder solider Natur, wegen ihrer so speciellen und charakteristischen Structur einem eigenen Kapitel einzureihen seien und dass diese Geschwülste die Majorität der epithelialen Kiefertumoren representiren.

So beschreibt *Malassez* eine solide, fibröse, mandarinengrosse Unterkiefergeschwulst eines 11jährigen Knaben. Diese Geschwulst besteht hauptsächlich aus ziemlich voluminösen, in jeder Richtung sich kreuzenden Bindegewebsträngen, welche die epithelialen Neubildungen einschliessen, Diese letztern erscheinen unter drei verschiedenen Arten :

1. Als solide, epitheliale Stränge und Zellmassen. Die Stränge sind im allgemeinen ziemlich breit und schliessen mehrere Reihen polyedrischer Zellen ein, oft mit Verbindungsfäden wie die malpighischen Zellen. Oder aber dieselben sind dünn und bilden die Ausläufer der breitern. Die soliden Zellmassen entweder für sich allein, oder in Verbindung mit den Strängen, zeigen im allgemeinen den Charakter der Elemente des Rete Malpighi.

2. Haben wir epitheliale Zellstränge und Haufen, die grösstenteils aus sternförmigen Zellen bestehen und dem Schmelzkeim ähnlich sind.

3. Endlich finden sich neben den soliden auch noch cystische Bildungen. Diese letztern sind mit Epithelien ausgekleidet, die teils polyedrisch, teils den Zellen des Rete Malpighi, oder denen des Schmelzkeims entsprechen.

Malassez bemerkt, dass diese wenn unter sich auch verschiedenen Epithelien morphologisch doch die gleichen Produkte seien; denn dafür spreche der Uebergang der einen Form in die andere. Nach ihm bilden die polyedrischen Zellen ohne specifischen Charakter die unterste Stufe; dann kommen die malpighischen und zuletzt die dem Schmelzkeim ähnlichen, sternförmigen Zellen. Hierauf folgen die Cysten, die entweder dadurch entstehen, dass die Maschen der sternförmigen Zellen sich zu Vacuolen vergrössern, oder aber dadurch, dass das neugebildete Eptihel die Tendenz zeigt, die der Auskleidung der Cysten typische Form anzunehmen, das heisst eine dem Hohlraum zunächst gelegene Schicht abgeplatteter und eine periphere Schicht cylindrischer Zellen zu bilden.

Die zweite von *Malassez* beschriebene Geschwulst betrifft ein multiloculäres Unterkieferkystom eines 60jähriges Mannes. Dieser Tumor besteht aus einer grossen Anzahl ausgebildeter und im Entstehen begriffener Cysten, aus Zellsträngen und Schläuchen, soliden und cystischen Zellmassen, alles in einander übergehend. Wo die Zellstränge dünn, bestehen sie nur aus polyedrischen Zellen, wo sie dicker, sind sie aus peripheren Cylinder- und centralen polyedrischen Zellen zusammengesetzt. — Auch Vacuolen und Cystenbildung zeigt sich in grosser Zahl, sowie konzentrische Schichtung der Zellen. Der weitere Bau ist ähnlich dem der ersten Geschwulst.

Becker führt zwei Fälle von Kiefergeschwülsten an. Der erste ein multiloculäres Cystom betrifft eine 41jährige Frau, welcher drei Jahre nach der Operation wegen

eines Recidiv's der Unterkiefer resezirt wurde. Seither Heilung.

Der Tumor besteht aus vielen Cysten, die von einer Knochenschale umgeben sind. Die mikroskopische Untersuchung zeigt, das die Geschwulst meistens aus epithelialen Gebilden, ähnlich den in unserm zweiten Tumor beschriebenen zusammengesetzt ist. Das Stroma ist spärlich. *Becker* will in einigen Cysten weite, mit Endothel ausgekleidete Capillarschlingen gefunden haben, die vom Zwischengewebe aus die Alveolarwand (Belag von Cylinderzellen) durchbrechen oder sogar von einem Hohlraum in einen benachbarten übergehen können, ein Punkt jedoch, der nach *Bennecke* noch weiterer Erläuterung bedarf; nämlich: die Art und Weise wie die Capillaren das Epithel durchbrechen, deren beidseitiges Verhalten, sowie der weitere Verlauf und die Endigung der Gefässe in den Alveolen.

Die zweite Gescwulst *Becker*'s gehört kaum hierher. — Es handelt sich um eine Unterkiefercyste eines 39jährigen Mannes mit centralem Papillom und eingeschlossenem Weisheitszahn. Das Papillom besteht beinahe ganz aus Epithel-Wucherungen, die teils Cylinder-,teils polygonale Form mit Aufquellung zeigen. Auch sternförmige Zellen und Vaenolenbildung. Keine Cysten. Das sehr spärliche Bindegewebe enthält die Gefässe.

Allgayer berichtet von einem grossen Unterkiefertumor einer 42jährigen Frau, der aus derbem Bindegewebe besteht und zahlreiche bohnengrosse Cysten einschliesst. Gewisse Teile der Geschwulst haben ähnliche Structur wie das Stratum Malpighii, andere, wie der Schmelzkeim und gewisse Zellhaufen, zeigen periphere Cylinder- und centrale sternförmige Zellen.

Ein zweiter von *Allgayer* beobachter Tumor bei einem 9jährigen Knaben zeigt den Charakter eines Fibroms,

worin jedoch Streifen von Cylinderzellen mit Schmelzkeim-Structur gefunden werden. Auch er hält an der Entstehung aus dem Schmelzorgane fest.

Albarran führt zwei Fälle von Oberkiefertumoren an, die secundär in den Sinus maxillaris gedrungen. Der erste ist eine multiloculäre Cyste mit vorwiegend Schmelzkeimcharakter. — Der zweite ist einem 63jährigen Manne entnommen, der schon seit Jahren mit einer kleinen Cyste behaftet, welche trotz aller Punktion und Exstirpation immer wieder recidivirt, bis endlich die Resection des Oberkiefers Heilung herbeiführt. Die Geschwulst zeigt auf dem Durchschnitt ein solides Gewebe, das zwei haselnussgrosse Cysten einschliesst. Das Stroma ist meistens fibrös, hat stellenweise embryonalen oder myxomatösen Charakter. Demselben sind die epithelialen Wucherungen eingelagert. Dieselben sind teils solide Zellstränge und Zellmassen mit polygonalen Zellen, oder solche mit peripheren Cylinder- und centralen Pflaster- und Schmelzkeimzellen, oder endlich Cysten mit malpighischen oder sternförmigen Zellen ausgekleidet.

Alle diese epithelialen Gebilde müssen noch *Albarran* als Transformationen der Reste des Schmelzkeimepithels angesehen werden. In dem zweiten Tumor, sagt er, können wir sehr gut verfolgen, wie epitheliale Aeste von einem gemeinsamen Stamme entspringen, welch letzterer von den Ueberresten des Schmelzkeimepithels ausgeht und zur Bildung von Cysten und neuen soliden Epithelmassen führt. Die soliden Epithelwucherungen sind also nach ihm als die erste Stufe der Entwicklung anzusehen.

Nasse beschreibt ein centrales parodontäres, von einer Knochenschale umgebenes Cystom. Die Schnittfläche desselben ist unregelmässig, lappig und drüsenähnlich, mit erbsen-und bohnengrossen Cysten. Mikroskopisch finden

sich solide epitheliale Zellhaufen mit centralen unregelmässig polygonalen und peripheren Cylinderzellen. Teilweise sehen wir ein typisches Netzwerk, sowie Andeutung von concentrischer Schichtung und Cysten. Nach *Nasse* besitzen diese epithelialen Neubildungen hinsichtlich ihrer Form und ihrer Disposition eine auffallende Aehnlichkeit mit dem Schmelzorgan eines im Entstehen begriffenen Zahnes. Die Cystenbildung erfolgt nach ihm durch Erweichung und Verflüssigung der Epithelzellen in den zunächst soliden Partien.

Derujinski berichtet von einem Unterkiefertumor einer 25jährigen Frau. Die eigrosse Geschwulst sitzt dem Unterkieferwinkel nach innen auf, woselbst die Schleimhaut des Zahnfleisches ulcerirt. Auf dem Durchschnitt sehen wir zahlreiche kleine Cysten. Mikroskopisch besteht die Geschwulst aus einem bindegewebigen Stroma, das reich an spindelförmigen Zellen und Gefässen. Hierin sind drei Arten epithelialer Formationen eingeschlossen : schmale solide Stränge, die im innern aus polyedrischen oder spindelförmigen Zellen bestehen, welch letztere nach der Peripherie zu von cubischen oder cylinderförmigen eingeschlossen sind. Ferner Zellmassen mit peripheren Cylinder- und centralen sternförmigen Zellen. Diese anastomosiren unter sich und sind durch eine gelatinöse Substanz von einander getrennt. Endlich kleine Cysten, die auf Kosten der sternförmigen Zellen entstehen und mit platten, oft sternförmigen oder cylindrischen Zellen ausgekleidet sind.

Was aber der Geschwulst den cystischen Charakter verleiht sind die Hohlräume, welche durch ödematöse, schleimige Degeneration des Bindegewebes entstanden. Diese Cysten sind bedeutend grösser wie die epithelia len, die mikroskopisch klein.

Auch *Derujinski* hält an der Bildung aus dem Schmelz-

keimorgan fest und erachtet die Bezeichnung Epithelioma adamantinum als die beste.

Von den drei Unterkiefertumoren, die *Kruse* untersuchte, ist der erste eine hühnereigrösse, einkammerige Cyste, einem 21jährigen Manne extirpirt. Dieselbe ist mit verschieden dickem Geschwulstgewebe ausgekleidet. Mikroskopisch besteht dasselbe aus dendritisch verzweigten, durchweg soliden Zapfen. Diese sind vom bindegewebigen Stroma umgeben und setzen sich aus polygonalen Epithelzellen zusammen. Cylinderzellen sehen wir nur an den kolbenartig angeschwollenen Enden der Zapfen, woselbst auch dann und wann kleine mikroskopische Cysten auftreten. Die Epithelien dieser Geschwulst haben Aehnlichkeit mit der Schmelzanlage eines 3—4 monatlichen Foetus.

Der zweite, einem 12jährigen Mädchen extirpirte Tumor, ist von einer Knochenschale eingeschlossen und von ziemlich weicher Consistenz. Wir finden darin die gleichen epithelialen Zellformationen wie im ersten, jedoch mit weiterer Differenzirung; denn die Zellmassen haben insgesamt an der Peripherie Cylinderzellen, während dieselben im Innern platten- oder sternförmig sind. Auch zeigt sich eine Tendenz zur Cystenbildung, indem die centralen sternförmigen Zellen schleimig degeneriren. Diese Geschwulst entspricht dem Schmelzkeim eines sechsmonatlichen Foetus.

Der dritte von *Kruse* beschriebene Tumor wurde bei einer 40jährigen Frau beobachtet. Derselbe begann nach einer Zahnextraction zu wachsen, unter allmäliger Anschwellung des Unterkiefers, der resecirt wurde. In diesem Tumor finden wir ähnliche Epithelbildungen wie in den beiden ersten; jedoch ist die Cystenbildung hier viel ausgeprägter. Dieselben sind entweder mit platten- oder sternförmigen Zellen ausgekleidet. Diese Zellen

liegen in den kleinen Cysten unmittelbar den peripheren Cylinder-Zellen an, während dem sie in den grossen Cysten durch eine Schicht cubischer Zellen davon getrennt sind.

Kruse sagt, dass diese Tumoren, obwohl jeder für sich eigene Charaktere besitze, doch durch gemeinsame Punkte unter einander verbunden seien. Ferner, dass besonders die erste Geschwulst ohne das Studium der beiden andern schwer zu interpretiren wäre, zumal in der Literatur kein analoger Fall zu finden sei, während die zwei letzten Tumoren denen von *Malassez*, *Nasse*, *Derujinski* zu vergleichen wären. *Kruse* hält auch an der Annahme von *Malassez* fest, das heisst an der Entstehung dieser epithelialen Neubildungen aus Resten des Schmelzkeimepithels. Dass dieselben sich aus den überzähligen Zahnanlagen entwickeln — deren Bestehen hypothetisch scheint ihm nicht annehmbar.

Winterkamp beschreibt eine Knochencyste des Unterkiefers, die ähnlich dem ersten Tumor *Kruse's* mit epithelialem Gewebe ausgekleidet war. Darin fanden sich Zellhaufen ohne bestimmte Zellform, ferner Zellschläuche mit Cylinderzellen ausgekleidet, sowie kolbenartige Anschwellungen, mit rundlichen abgeplatteten oder sternförmigen Zellen gefüllt. Durch colloïde Degeneration derselben entstehen in den Centren cystische Hohlräume, welche nach der Peripherie hin wachsen und dann nur mehr von einer Cylinderepithelschicht umgrenzt werden. Durch Confluiren der Cysten entstehen vielbuchtige Hohlräume. *Winterkamp* weist auf die Aehnlichkeit mit der Geschwulst von *Malassez* und dem dritten Tumor *Kruse's* hin.

Audry untersursuchte eine orangengrosse Geschwulst eines 42jährigen Mannes. Dieselbe war dem Unterkieferwinkel angewachsen. Er bezeichnete sie als « Epithe-

lioma-oligokystique ». Das mikroskopische Bild ergibt eine epitheliale Neubildung mit Schmelzkeimcharakter. In Folge Erweiterung der zwischen den sternförmigen Zellen bestehenden Maschenräume entstehen Cysten.

Chibret beschreibt eine Geschwulst, welche dem rechten Unterkiefer eines 53jährigen Mannes entnommen ist. Von der Grösse einer Haselnuss wuchs dieselbe innerhalb 5 Jahren zu Kindskopfgrösse heran. Unter der Diagnose eines Osteo-Sarcoms wurde der rechte Unterkiefer resecirt, worauf Heilung.

Auf dem Schnitt ist der Tumor von einer dünnen Knochenschale umgeben. Im Innern findet sich teils straffes, teils lockeres Bindegewebe von zahlreichem Knochenleistchen durchlaufen. Im untern Teile der Geschwulst finden sich 4—5 haselnussgrosse Cysten.

Der periphere Teil des Tumors besteht, bei schwacher Vergrösserung gesehn, hauptsächlich aus fibrösem Gewebe. Dasselbe enthält Stränge und Haufen polyedrischer Zellen ohne specifischen Charakter, sowie Stränge mit Cylinderzellen, welche dem sie umgebenden Bindegewebe regelmässig aufsitzen. Diese Zellstränge anastomosiren und sind an ihren Enden kolbig verdickt. Die Verdickungen besitzen im Innern polyedrische oder sternförmige Zellen. — Ferner finden sich Zellmassen vor mit ganz specifischer Zusammensetzung: peripher eine einzige Schicht hoher Cylinderzellen. Auf diese folgen nach innen 2—3 Reihen abgeplatteter Zellen, während das Centrum sternförmige, unter sich anastomosirende Zellen enthält. Dieses Ganze sieht nach *Chibret* dem Schmelzkeim sehr ähnlich. Nach ihm sollen periphere Cylinderzellen, die noch höher entwickelt sind, wie Schmelzzellen aussehen, indem man an deren Peripherie Zahnschmelz beobachtet. Das dieselben umgebende Bindegewebe nimmt mucösen Charakter an, gleich der Zahnpulpa. Daraus wird

Cement und Zahnbein gebildet, welche beide ähnlich einem Zahngebilde, dem Zahnschmelz sich anlegen.

Die Gefässe dieser Geschwulst haben kein specielles Interesse.

Bennecke beschreibt zwei Tumoren. Der erste, ein multiloculäres Kystom des Unterkiefers, besteht zum grössern Teil aus dem linken Aste der Kinnpartie und dem vordern Teil des rechten Astes. Das Ganze ist hufeisenförmig gekrümmt. Drei vertikale Sägeschnitte eröffnen verschieden grosse Cysten. Dieselben sind teils von wabigem, teils von straffem Gewebe von einander getrennt. Die zur mikroskop. Untersuchung verwandten Schnitte sind dem erstern entnommen. Die Geschwulstmasse selbst, sagt *Bennecke*, bestehe aus einer Unzahl epithelialer Bildungen, welche zwischen schmalen und breiteren Zellzügen und-schläuchen, kleinern und grössern rundlichen und vielfach verzweigten, teils soliden, teils in cystischer Umwandlung begriffenen Zellhaufen und ausgebildeten Cysten verschiedener Form und Grösse alle erdenklichen Uebergänge erkennen lassen. Die Epithelmassen sind in das fibröse Gewebe eingelagert, welches zahlreiche, feine Ausläufer zwischen die einzelnen epithelialen Gebilde sendet. Allen diesen ist eine meist einschichtige Randeinfassung regelmässiger Cylinderzellen zu eigen, mit central, das heisst dem Innern der Zellmasse zu gelegenem Kern, so das die basalen Teile einen hellen protoplasmatischen Saum darstellen, also genau dasselbe Verhalten wie die Cylinderepithellage des normalen Schmelzorganes bei etwas ältern Föten.

Das Innere dieser Epithelbildungen ist von einer lockeren Zellmasse ausgefüllt. In den jungen Epithelhaufen besteht dieselbe aus sternförmigen Zellen mit netzförmiger Anordnung, ganz ähnlich dem normalen Schmelzorgan. Die dadurch entstehenden Maschenräume sind um

so grösser, je grösser der Zellhaufen, so dass das Epithel wabenartig durchlöchert erscheint, stellenweise gerade zu an das Aussehen eines Cylindroms erinnert. Durch Erweiterung der Maschen entstehen die kleinern Cysten. Die grössern entstehen nach *Bennecke* dadurch, dass im Innern der Epithelhaufen kernhaltige, homogene Massen auftreten, offenbar als Ueberbleibsel untergegangener Zellen. In diesen Massen entstehen Vacuolen und durch Confluiren der letztern die grossen Cysten. *Bennecke* glaubt, dass keine principielle Verschiedenheit zwischen beiden Arten von Hohlraumbildung existire. Der Inhalt der Cysten ist, wo solcher vorhanden, teils feinfädig, teils körnig.

In einigen Präparaten bemerkte *Bennecke* kurze, von wenig Bindegewebe eingehüllte Gefäss-Sprossen, welche von der bindegewebigen Unterlage aus eine Strecke weit in die Epithelschicht hinein wuchern; in andern Präparaten sah er im Epithel zahlreiche, gefässhaltige, bindegewebige Sprossen, um welche herum das Epithel sich dichter zu lagern pflegte; in wieder andern waren es gefässführende, lockere Granulationssprossen, welche von der fibrösen Schicht ihren Ursprung nehmen, oder ziemlich weite, mit roten Blutkörperchen gefüllte Gefässlumina, mit sehr dünner adventitieller Scheide, bisweilen aber auch dickere Zapfen aus deutlichem Granulationsgewebe mit einer ganzen Anzahl kleiner Gefässe.

Der zweite Tumor *Bennecke's* ist eine centrale, solide Epithelgeschwulst des Unterkiefers eines Erwachsenen. Ein zwischen den beiden mittleren Schneidezähnen geführter Sagittalschnitt zeigt einen schalenförmig auseinandergetriebenen Unterkiefer. Diese Knochenkapsel ist da und dort lückenhaft und durch fibröses Gewebe vertreten. Der Innenraum der Kapsel enthält eine ziemlich weiche, elastische Geschwulstmasse, von teils homoge-

ner, teils lappiger Schnittfläche. Eine Anzahl kleiner Cysten ist zu bemerken.

Das mikroskop. Bild der zur Untersuchung von der Schnittfläche entnommenen Präparate ist wesentlich einfacher, als das des ersten Tumors. Auf die teils knöcherne, teils fibröse Kapsel, welche den Tumor umgibt, folgt nach innen fibröses Gewebe. Dasselbe ist stellenweis fibrillär und zellenarm. Wo jedoch die Resorptionsvorgänge am Knochen besonders lebhaft sind, ist dasselbe sehr zellenreich und nimmt das Aussehen des Granulationsgewebes an und enthält Riesenzellen. An einzelnen Stellen finden sich Haemorrhagien und Anhäufungen körnigen Blutpigments.

In diese Bindegewebschicht ist die epitheliale Geschwulstmasse eingeschlossen. Dieselbe besitzt alveolären Bau, deren einzelne Bestandteile durch Bindegewebsepta, die von der Kapsel ausgehen, getrennt sind. Die eigentliche Geschwulst ist zusammengesetzt aus epithelialen Zellmassen der verschiedensten Grösse und Form. Sie bilden reichliche Verzweigungen, oft sehr komplizirte Gebilde; Zellstränge, welche an den Enden kolbige oder knospenartige Anschwellungen tragen, oder Zellhaufen mit beginnender oder weiter fortgeschrittener cystischer Umwandlung der innern Partien. Was den feinern Bau der Geschwulst anbelangt, so besitzen sowohl die Zellstränge als-haufen eine Randbekleidung von Cylinderepithel mit centralwärts, dem Innern der Zellmasse zu gelegenem Kern. Der Innenraum der Stränge ist mit kleinen rundlichen Zellen gefüllt, welche oft länglich werden und der Längsrichtung der Stränge entsprechend, sich anordnen. — In den Zellhaufen sind sie oft concentrisch geschichtet, ähnlich den Hornkugeln der Cancroïde. Im allgemeinen ist in dieser Geschwulst die geringe Tendenz zur Ausbildung eines Netzwerkes, so-

wie die geringe Neigung zur Cystenbildung durch degenerative Veränderung des Epithels charakteristisch.

Auch im Bindegewebe finden wir degenerative Vorgänge, indem dasselbe vielfach sich lockert, so dass Fibrillen und Zellen durch Zellräume von einander getrennt werden. Durch weitere Auflösung des Gewebes bilden sich Cysten. Gelegentlich sind die Epithelmassen so angeordnet, dass sie netzartige Züge um dickere Bindegewebszapfen bilden. Wenn nun dieses Bindegewebe degenerirt, so haben wir Höhlen, die mit Cylinderzellen ausgekleidet sind. Durch diese Degenerationsvorgänge im Epithel und im Bindegewebe wird das mikroskop. Bild complicirt, zumal auch Zusammenfliessen beider Arten von Cysten vorkommt. Auch hyaline Massen treten im Bindegewebe auf.

Bennecke hält diese beiden Tumoren für genetisch gleich und lässt sie aus der Sehmelzanlage entstehen. — Die zweite Geschwulst stellt die niedrigere Entwicklungsstufe dar, während die erste den höhern Grad der Ausbildung erreicht hat.

III

Wenn wir nun die angeführten Fälle kurz resümiren, so finden wir, dass in all diesen Tumoren die gleiche Tendenz ausgesprochen ist, Bildungen zu erzeugen mit specif. Charakter. Denn angefangen bei *Malassez*, der als erster diese Geschwülste einem eigenen Kapitel eingereiht wissen will, bis hinauf zu den neuern Arbeiten von *Chibret* und *Bennecke*, finden wir unverkennbare merkmale die allen diesen epithelialen Wucherungen zu eigen kommen.

Diese Neubildungen treten auf entweder als solide oder cystische (polycystische) Tumoren. In den ersten zeigen sich die Zellwucherungen als solide Zellstränge und Zell-

massen. Diese — wohl die unterste Entwicklungsstufe representirend — bestehen in ihrer einfachsten Form aus polyedrischen, rundlichen Zellen, oder die peripheren Zellen werden cylinderförmig und sitzen, da, wo sie gut ausgeprägt, dem Bindegewebe regelmässig auf. Der Kern derselben ist central, das heisst dem Innern der Zellmasse zu gelegen.

Der periphere Saum dieser Zellen ist hell. Auf letztere sodann folgt nach Innen eine Schicht polyedrischer Zellen, während sie im Centrum sternförmig werden. Diese sternförmigen anastomosiren unter einander und bilden so ein Maschenwerk. Das Ganze, wie wir es auch in unsern beiden Tumoren gefunden, ist von einer Schmelzkeimanlage wohl kaum zu unterscheiden.

Gehen wir in der Stufe der Entwicklung weiter, so werden die Maschen grösser, bis endlich kleine Cysten entstehen. Je grösser die Zellstränge und Zellmassen, um so deutlicher ist die Cylinderform der peripheren Zellen ausgeprägt, sowie das centrale Netzwerk. Kleine Stränge und Haufen hingegen sind aus polyedrischen Zellen zusammengesetzt.

Wo es im Netzwerk zur Cystenbildung gekommen, können dieselben zusammenfliessen mit andern, welche aus Vacuolen entstanden. Die letztern bilden sich in Schollen untergegangener Zellen.

Alle diese Zellwucherungeu sind in ein bindegewebiges Stroma eingebettet. Dasselbe enthält die Gefässe, ist bald straffer, bald lockerer Natur, kann sogar myxosarcomtös entarten und zu Cysten zerfallen. Diese stehen oft mit den Epithel-Cysten in Verbindung. — Im Bindegewebe finden sich auch da und dort eingesprengte Knochenstückchen.

Die soliden und cystischen Tumoren sind natürlich nicht strenge von einander unterschieden. Alle mögli-

chen Uebergänge finden sich, so dass das mikroskop. Bild zu einem interessanten und komplizirten sich gestaltet. — Was aber den Ursprung dieser Geschwulstart anbelangt, so können wir nicht umhin, nach dem mikroskop. Befunde dieselben mit der Schmelzkeimanlage in Zusammenhang zu bringen, was auch von den meisten Autoren angenommen wird.

Was das Wachstum dieser Tumoren angeht, so ist dasselbe ein relativ langsames, so dass oft erst nach mehreren Jahren ein grösseres Volumen erreicht wird.

Der Natur nach müssen sie eher als gutartig bezeichnet werden, indem bis dahin noch keine Metastasen beobachtet wurden. In Belang der Operation muss dieselbe aber radikal sein, andernfalls, wie wir im Verlaufe der Arbeit, sowie auch bei unserm ersten Tumor gesehen, Recidive nicht ausgeschlossen sind. Gewöhnlich ist die totale Resection des betreffenden Kiefers erforderlich. Wie aus der Literatur ersichtlich, treten sie meistens an Unterkiefern auf und zwar vorwiegend bei jüngern Individuen.

Zum Schlusse verbleibt mir noch die angenehme Pflicht, meinen verehrten Herrn Lehrern, zunächst Herrn Prof. Dr Stilling, für die vielfachen Anregungen und Unterstützungen bei der Verfassung der Arbeit, sowie Herrn Prof. Dr Roux für die mir zur Verfügung gestellten Krankengeschichten, meinen herzlichsten Dank auszusprechen.

Literatur-Verzeichnis.

Aeltere Literatur:

Robin *, 1862.
Wedl *, 1870.
Naumann, Unterkiefergeschwulst, bedingt durch Degeneration eines Zahnsackes. Archiv für klin. Chir. IX. Bd.
Magitot *, 1873.
Heath und Buchtemann *.
Kolaczeck, Arch. für klin. Chir., t. XXI, p. 442-448.
Busch, Ueber Zahncysten und deren Behandlung. Aerztlicher Centralanzeiger, V. 35, 1893.
Eve *, 1883.
Falkson, Zur Kenntniss der Kiefercysten, 1879. Virch. Archiv. B. 76, p. 594.
Zrzebicky *, 1885.

*Da die Arbeiten der ältern Literatur, der mit * bezeichneten Autoren im Original nicht erhältlich waren, so mögen sie unter Derujinsky weiter unten nachgesehen werden.

Neuere Literatur :

Malassez, Archives de physiologie normale et pathologique, IIIe serie, tomes 5 et 6.

Becker, Zur Lehre von den gutartigen centralen Epithelialgeschwülsten der Kieferknochen. Archiv für klin. Chir. Bd. XLVII.

Massin, Ein Fall von angeborenem Epitheliom, entstanden aus dem Schmelzorgan. Virch. Archiv Bd. 136, S. 328.

Allgayer, Epithelialgeschwülste des Unterkiefers, Beiträge zur klin. Chirurg. Tübingen, 1886, Bd. II, p. 427.

Albarran,, Epithélioma adamantin du sinus maxillaire. (Soc. de biologie, 1887, p. 618 et 667.) Kystes des mâchoires. (Revue de Chirurgie, 1888, p. 429 et 716.)

Nasse, Cystome central paradentaire du maxillaire. (Centralbl. für Chir., 1899.)

Derujinsky, Ueber einen epithelialen Tumor im Unterkiefer (Epithelioma adamantinum). Wiener kl. Wochenschrift, 1890, N°s 40 und 41.

Kruse, Ueber die Entwicklung der cystischen Geschwülste des Unterkiefers. (Archiv für patholog. Anat., CXXIV, p. 1.)

Winterkampf, Beitrag zur Genese der Kiefercysten. Inaug.-Diss. Bonn, 1891.

Andry, Sur les récidives des kystes des maxillaires. Lyon méd., N° 27, 1891, II, p. 313.

Chibret, Contribution à l'étude anatomo-pathologique des épitheliomes adamantins. Archives de médecine expér. et d'anatomie patholog. Série I, tome VI, 1894, N° 2, et Thèse de Paris, 1894.

Bennecke, Beitrag zur Kenntnis der centralen epithelialen Kiefergeschwülste. Deutsche Zeitschrift für Chir. Bd. 42, S. 424.

Olivier, Epulides congénitales. Travaux de l'Institut patholog. de Lausanne, 1895. Publiés sous la direction de M. le prof. H. Stilling. Fascicule premier, p. 74.

Kaufmann, Polykystom des linken Unterkiefers. Lehrbuch der spec. patholog. Anatomie, p. 318, Berlin, 1901.

Gœbel, Centralblatt für patholog. Anatomie, VIII, 1897.

Erklärung der Abbildungen.

Fig. 1.

a. Epithel. Zellstränge.
b. Kolbige Anschwellungen der Zellstränge.
c. Anastomosen der Ausläufer »
d. Sternförmige Zellen mit beginnender Cystenbildung.
e. Cysten.
f. Durch Erhärtung entstandene Spalten zwischen den Zellstrangen und dem Bindegewebe.
g. Durch die Schnittrichtung unterbrochene Zellstränge.
h. Bindegewebe.
i. Cysten mit fibrillärem Inhalt; aus dem Bindegewebe entstanden.

Fig. 2.

a. Grosse Cyste von hohen Cylinderzellen begrenzt, mit wandständigem, körnigen Inhalt.
b. Cysten mit fibrillärem Inhalt.
c. Leere Cyste.
d. Zellmasse.
e. » mit Cystenbildung.
f. Bindegewebe.

RODOLPHE DE RIEDMATTEN

Etude sur les Rhabdomyomes du cœur.

1903

ÉTUDE

SUR LES

RHABDOMYOMES DU CŒUR

L'incertitude où nous sommes sur la vraie nature des rhabdomyomes du cœur et les divergences que présentent les descriptions des auteurs font désirer de nouvelles recherches sur ces néoplasmes. La publication d'un cas, observé à l'Institut pathologique de Lausanne, ne sera donc pas sans quelque intérêt ; d'autant plus que la littérature médicale française ne contient encore aucune étude sur ce sujet.

En plus des tumeurs du myocarde qui feront l'objet de ce travail, l'autopsie découvrit, chez l'enfant porteur de ces lésions, l'existence d'une sclérose tubéreuse du cerveau. L'association de ces anomalies cardiaque et cérébrale n'était pas, comme on pourrait le croire, le fait d'une simple coïncidence.

La sclérose tubéreuse est elle-même une affection très rare ; depuis les premières observations de Bourneville [1], à la Salpêtrière, en 1880 et 1881, jusqu'aux publications récentes de Scarpatetti [2] et de Gavazzeni [3], le nombre des cas observés dépasse à peine la vingtaine.

[1] *Archives de névrologie, 1880. — Progrès médical, 1881.*
[2] *Archiv. für Psychiatrie, 1898.*
[3] *Archivio per le scienze mediche, 1902.*

Des 13 cas de rhabdomyomes du cœur consignés dans la littérature, 5 étaient accompagnés d'une sclérose tubéreuse ; et, si, de ces 13 observations, nous en rejetons 4 qui doivent être considérées comme douteuses, et que nous fassions entrer en ligne de compte le fait nouveau que je décrirai dans ce travail, nous arrivons à ce résultat que sur 10 cas incontestés de rhabdomyomes du cœur, 6 se sont présentés associés à une sclérose tubéreuse, c'est-à-dire plus de la moitié des cas.

Lorsque deux lésions, si rares en elles-mêmes, se trouvent aussi souvent associées, il ne s'agit plus d'une coïncidence fortuite, et il faut bien admettre qu'il existe entre elles quelque intime connexion, sur la nature de laquelle nous sommes, il est vrai, réduits à des hypothèses plus ou moins vraisemblables.

I

Le premier cas de rhabdomyome du cœur, publié en 1862, dans la *Monatschrift für Geburtskunde*, fut observé en association avec une sclérose tubéreuse par le professeur v. Recklinghausen [1], chez un enfant mort peu après la naissance.

La deuxième observation, faite également sur un nouveau-né est de Virchow [2].

Un troisième cas fut publié en 1886 par Hlava [3], qui l'avait étudié sur le cœur d'un enfant de 14 jours, mort subitement.

[1] *Monatschrift für Geburtskunde* Bd. XX 1862.
[2] *Virchow's Archiv.* Bd. XXX.
[3] *Sbornik Lé Karsky* Bd. I, 1886.

En 1887, parut un travail assez important de Kolisko [1] sur un rhabdomyome du cœur chez un enfant mort à l'âge de deux mois.

En 1897, un cinquième cas, celui-ci combiné avec une sclérose cérébrale tubéreuse, fit l'objet d'une publication de Cesaris-Demel [2], sans que l'auteur, du reste, parut attacher quelque importance à la coïncidence des deux lésions, le nombre des faits de ce genre étant naturellement encore trop restreint pour attirer l'attention.

Seiffert [3], fait paraître, en 1900, un grand travail sur des rhabdomyomes du cœur trouvés chez un enfant de 20 mois, mort à la suite d'une diphtérie.

Enfin Ponfick [4], en 1901, dans une séance de la Société allemande de pathologie, référa sur deux cas nouveaux observés par lui et qui présentaient aussi cette curieuse association avec une sclérose tubéreuse déjà notée par v. Recklinghausen et Cesaris-Demel.

Dans son traité de pathologie spéciale, le professeur Kaufmann [5] rapporte avoir vu un cas de rhabdomyome du cœur également combiné avec des scléroses cérébrales ; il ne paraît pas que ce cas ait été publié.

Restent 4 observations rejetées plus ou moins catégoriquement par les auteurs.

Dans le cas de Kantzow [6], étudié histologiquement par Virchow, il s'agirait, d'après Kolisko, d'une simple hypertrophie du myocarde autour d'une gomme syphilitique.

La tumeur décrite comme rhabdomyome par Skrzeczka [7]

[1] *Wiener Medicinische Jahrbücher*, N. F. II, 1887.
[2] *Archivio per le scienze mediche*, Vol. XIX, 1895.
[3] *Ziegler's Beiträge*. Bd. XXVII, 1900.
[4] *Verhandlungen der Deutschen Pathol. Gesellschaft*, 1902.
[5] *Spezielle pathologische Anatomie*. 2te Auflage, 1901.
[6] *Virchow's Archiv*. Bd. 35.
[7] *Virchow's Archiv*. Bd. II.

serait le résultat de modifications cadavériques d'une tumeur dont la nature n'était plus reconnaissable.

Dans le cas de Rieder [1], on avait affaire, d'après Weigert [2], à une malformation congénitale qui n'avait rien de commun avec une tumeur.

Enfin, l'observation de Justi [3] est si incomplètement décrite que l'on est à se demander si l'auteur a trouvé, dans sa tumeur, des fibres lisses ou des fibres striées. De plus, le fait que ce cas a été observé chez un adulte de 34 ans contribue à le rendre encore plus suspect.

II

Voici maintenant mon observation personnelle. Et d'abord l'histoire de l'enfant, extrait de sa feuille de maladie, que M. le professeur Combe a eu l'extrême obligeance de me communiquer.

R. L. 1 1/2 an, entré le 17 mai 1898 dans le service de chirurgie de l'Hôpital cantonal de Lausanne ; transféré le 26 mai dans le service de médecine infantile et décédé le 30 mai.

Anamnèse : Pas d'hérédité nerveuse ou autre. Pas de consanguinité des parents. Le père est sobre. La mère, d'apparence chétive, dit avoir ordinairement joui d'une bonne santé. Elle a cependant souffert autrefois de coliques néphrétiques. Pendant les 4 premiers mois de la grossesse, elle a gardé le lit à cause d'une grande faiblesse.

Accouchement à terme et normal.

Six frères et sœurs de l'enfant sont en bonne santé.

[1] *Jahrbücher der hamburgischen Staatskankrenanstalten*. Bd. I, 1889.

[2] Communication verbale faite à Seiffert.

[3] *Centralblatt für pathologische Anatomie*, Bd. VII, 1896.

Dès l'âge de 15 jours, on remarque, de temps à autre, sur le ventre de l'enfant, des plaques rouges et violettes, paraissant douloureuses et s'effaçant au bout d'une demi-heure à une heure. Pendant le temps que persistaient les taches, l'abdomen était tendu pour redevenir relativement souple après leur disparition.

A l'âge de 6 semaines, l'enfant fut atteint de convulsions. La tête se tournait du côté gauche ; les bras, surtout le gauche, étaient agités de mouvements rapides d'extension et de flexion. La jambe gauche était tout à fait raide, la droite beaucoup moins. La durée des crises variait de deux à dix minutes ; elles étaient très fréquentes, se reproduisant tous les jours et plusieurs fois par jour, jusqu'à devenir subintrantes. Elles apparaissaient surtout le matin. Elles n'étaient ni précédées, ni accompagnées de cris. Après la crise, l'enfant paraissait très accablé.

Jusqu'à l'âge de 5 mois, autant qu'on en pouvait juger, l'état psychique semblait normal. Mais depuis, les crises ayant augmenté d'intensité, de durée et de fréquence, l'intelligence de l'enfant parut diminuer rapidement.

Depuis l'âge de 8 mois, l'enfant a présenté, de temps à autre, à la paume des mains et à la plante des pieds de petites vessies qui duraient 4 ou 5 jours. Ces poussées de vésicules n'ont pas reparu depuis quelques semaines.

L'enfant, nourri exclusivement au lait, a toujours bien pris sa nourriture. Ordinairement constipé. N'a jamais été atteint d'une autre maladie.

Le 17 mai, on l'admet dans le Service de chirurgie, pour trépanation, les parents espérant de cette intervention quelque amélioration de l'état du petit malade. Mais on renonça à l'opération et, le 26 mai, l'enfant fut transféré dans le Service de pédiatrie.

Status et histoire clinique :

Enfant petit, bien nourri.

Tête grosse, élargie transversalement.

Fontanelle antérieure très ouverte. — Nystag mus statique intermittent, tantôt vertical, tantôt latéral. Nez enfoncé à la base. Bouche large. Dentition retardée.

[illegible], présentant un chapelet rachitiq[illegible]
[illegible] et sain de grandeur normale.
[illegible] L'enfant ne reconnaît pas son entour[illegible]
[illegible] en dehors des convulsions ; ne parle pas, n'a du r[illegible]
[illegible] parole.

Paralysie complète des 4 membres, tantôt flasques, ta[illegible]
spastiques (au moment des crises).

Lorsqu'on dresse l'enfant, la tête retombe en arrière, le [illegible]
se fléchit en avant ; les jambes ne soutiennent pas le corps.

Réflexes radiaux et patellaires exagérés.

Un léger degré de clonus plantaire.

A l'ophthalmoscope, pupilles blanches, nettement limit[illegible]
Veines dilatées, légèrement tortueuses. Pas de papillistase.

Six ou sept fois par jour, grandes crises convulsives a[illegible]
mouvements des bras, des jambes et de la tête.

Pendant les crises, l'enfant crie et gémit. En outre, mou[illegible]
ments à peu près continuels de pronation, supination et r[illegible]
tion des bras.

L'avant-dernier jour, les convulsions se succèdent très n[illegible]
breuses, subintrantes, produisant un ramassement du co[illegible]
sur lui-même et le faisant presque asseoir.

Dans la soirée, les crises redoublent d'intensité et s'accom[illegible]
gnent de phénomes asphyctiques.

Le dernier jour, pouls 200.

La température, dans les deux derniers jours, a oscillé en[illegible]
41° et 42°.

Cette histoire, écrite de mémoire à ce qu'il paraît, [illegible]
assez incomplète, et ne nous donne malheureusement [illegible]
cun renseignement sur l'état clinique du cœur.

Extrait du protocole d'autopsie :
(M. le professeur Stilling).

Crâne très large, brachycéphale, oblique. Partie postérie[illegible]
gauche plus développée que la droite. Grande fontanelle [illegible]

verte, 40 mm. de large, 16 mm. de long. Os minces. Epaisseur du frontal, 3 mm.; du pariétal, 2 mm.; de l'occipital, 1 mm.

Sutures ouvertes partout.

Méninges sans anomalies. Sinus longitudinal vide. Une assez grande quantité de liquide clair à la base du crâne.

Cerveau volumineux, pèse 1150 gr.

Artères et nerfs de la base sans altérations, sauf le bulbe olfactif ètroit qui est plus dur que le gauche.

Circonvolutions pâles, un peu aplaties. On remarque, dans les endroits les plus divers du cerveau, des circonvolutions qui se distinguent des autres par leur grande dureté.

Les circonvolutions frontales gauches, deuxième et troisième en particulier dans toute leur étendue, et une bonne partie de la première sont très dures, et plus larges qu'à droite. Dans les lobes sphénoïdal et occipital gauches, on trouve aussi des portions de circonvolutions très dures. Même phénomène à à droite, mais moins marqué. Les circonvolutions indurées sont blanchâtres sur la coupe; les normales sont très molles, grisâtres.

Dans les deux ventricules latéraux, le long du bord postérieur du noyau caudé, de petites plaques blanchâtres, dures. Un petit noyau dur dans le corps calleux. Rien d'anormal dans le quatrième ventricule. Le cervelet ne présente rien de spécial.

Dans le péricarde, quelques gouttes de sérosité. Les parois ne présentent pas d'anomalies.

Le cœur est petit, un peu difforme.

La pointe du cœur est élargie par une tumeur de teinte rosée, à surface lisse, de consistance plus ferme que le myocarde normal. L'épicarde qui la recouvre ne présente pas d'altérations.

Les artères interventriculaires antérieure et postérieure et leurs ramifications se continuent sur la tumeur sans modification de leur trajet.

Largeur du cœur, à la base, environ 50 mm.; à la pointe, 40 mm.

La tumeur occupe toute la pointe du cœur. Elle s'étend sur le tiers inférieur de la face antérieure, à 44 mm. de la pointe ; elle remonte sur le bord droit un peu plus haut que le milieu entre la pointe et le sinus circulaire, laissant libre la région du conus et une partie de la face antérieure. Sur le bord gauche, la limite supérieure est à environ 15 mm. de la pointe ; sur la face postérieure, la tumeur s'étend moins haut qu'à la face antérieure, sa longueur de la pointe vers la base ne mesurant que 24 mm.

La tumeur se distingue très nettement du myocarde par sa teinte plus pâle et se délimite, en outre, sur la face antérieure par un léger sillon transversal. Un autre sillon plus accusé placé sur le bord droit sépare extérieurement du noyau principal, un noyau plus petit occupant environ le tiers moyen du bord droit et la partie externe de la face antérieure. Enfin, un autre sillon très peu marqué se trouve à 1 cm. environ à droite de la pointe.

Sur les coupes frontales divisant le bord gauche et le bord droit du cœur, on constate que la tumeur remplit toute l'épaisseur de la paroi, s'étendant jusque sous l'endocarde, et qu'elle occupe aussi le tiers inférieur du septum.

Elle a, sur la section frontale, à peu près la forme d'un croissant dont la pointe droite remonte plus haut vers la base que la pointe gauche qui est à peine indiquée.

Sur la coupe on reconnaît que la tumeur est formée de plusieurs noyaux, le plus gros étant situé à la pointe. Un noyau plus petit, de la grosseur d'une noisette, est séparé de la tumeur principale, dans l'épaisseur de la paroi externe du ventricule droit par quelques millimètres de myocarde normal correspondant au sillon relevé déjà à l'extérieur sur le bord droit du cœur. Dans l'épaisseur du bord gauche, un petit noyau séparé également de la grande tumeur par une mince couche de tissu normal.

L'endocarde qui recouvre la face interne de la tumeur est un peu épaissi. Cette tumeur de la pointe intéresse en somme plus le ventricule droit que le ventricule gauche.

En plus de cette grande tumeur, il en existe un certain nombre de plus petites que nous trouvons disséminées un peu partout, soulevant l'épicarde, ou cachées dans l'épaisseur du myocarde, ou bien encore faisant saillie dans les cavités ventriculaires.

La plus importante de ces petites tumeurs occupe la pointe de l'auricule droite, qui s'en trouve très épaissie et déformée ; elle mesure 8 mm. de longueur, 12 mm. de largeur et 5 d'épaisseur. Une autre plus petite est située dans l'épaisseur de la paroi postérieure de l'oreillette gauche, près de l'embouchure de la veine pulmonaire droite ; c'est une plaque blanchâtre qui est longue de 6 mm. et large de 3 mm. ; son diamètre longitudinal est perpendiculaire à l'axe du cœur.

Une troisième, qui est composée de deux petits noyaux est située sur la face antérieure des ventricules, à droite du sillon interventriculaire : longueur, 6 mm. ; largeur, 3 mm.

Une autre, sur la paroi du ventricule gauche, tout près du sinus circulaire, à 10 mm. environ de l'origine du sillon longitudinal antérieur, se présente sous la forme d'une saillie globuleuse de 10 mm. de diamètre.

Enfin, le dernier de ces petits noyaux que l'on trouve sur la surface du cœur est situé sur la paroi postérieure du ventricule gauche, à côté du sillon interventriculaire, très peu au-dessus de la grosse tumeur de la pointe, dont il n'est distant que de quelques millimètres ; il mesure 12 mm. de longueur ; en largeur (vers le bas du cœur), 10 mm. ; (vers la pointe), 4 mm. ; en épaisseur, 3 à 5 mm.

Sur les surfaces de section, on trouve, disséminés dans toute l'épaisseur du myocarde, de petites taches pâles, à

limites nettes, se terminant souvent en pointe du côté de l'endocarde ; ce sont aussi parfois de simples tractus blanchâtres, parallèles à la direction des fibres musculaires, et dont il est difficile de dire s'ils ne sont pas des prolongements de tumeurs cachées dans le myocarde voisin.

A l'examen de la cavité des ventricules, on trouve dans le ventricule droit, une petite tumeur, de la grosseur d'un grain de riz, appliquée contre le septum au-dessous de l'orifice atrioventriculaire ;

Dans le ventricule gauche : un noyau globuleux, de la grosseur d'un pois, sous l'endocarde de la paroi externe ;

Sur la paroi postérieure, un noyau plus petit, sous l'insertion de la valvule postérieure de l'orifice atrioventriculaire ;

Sur cette même paroi postérieure, à mi-hauteur et près du septum, une tumeur pyramidale de 10 à 12 mm. de longueur à la pointe de laquelle s'insèrent quelques cordages tendineux pour la valvule médiane.

Il faut ajouter enfin que, dans les deux ventricules, quelques muscles papillaires et quelques trabécules présentent un renflement en fuseau par l'interposition dans leur épaisseur de petites nodosités.

Les ventricules sont assez étroits, surtout le droit, dont les parois antérieure et latérale sont très épaissies par les tumeurs qu'elles renferment, de sorte que la cavité ventriculaire est à peu près supprimée, à l'exception de la partie supérieure avoisinant le conus artériel et la valvule tricuspidale. Là où les parois atteignent leur plus grande épaisseur, elles mesurent jusqu'à 12 mm. ; dans la région du conus pulmonaire, la paroi antérieure n'en mesure que 3.

Les muscles papillaires sont petits et s'insèrent en partie sur la tumeur de la pointe du cœur. (Fig. 1 et 2.)

Le cœur fut conservé d'abord pendant quelque temps dans la formaline, puis dans l'alcool.

Je soumis à l'**EXAMEN HISTOLOGIQUE** une tranche longitudinale de la tumeur placée à la pointe du cœur, puis deux autres fragments pris dans la paroi postérieure, dont l'un contenait une partie d'un noyau visible à la surface dans cette région. Ces deux derniers fragments renfermaient un grand nombre de petites tumeurs.

Ces pièces furent, après fixation par les alcools progressivement renforcés, incluses à la celloïdine.

DESCRIPTION MICROSCOPIQUE DES TUMEURS DU MYOCARDE :

Sur les coupes non colorées, le tissu anormal se distingue très nettement, à l'œil nu, du myocarde voisin par sa plus grande transparence, et, après coloration à l'hématoxyline, par son aspect finement réticulé et sa teinte d'un bleu pâle.

Les coupes, soit de la tumeur principale, soit des petits noyaux, nous présentent toutes, au faible grossissement, le même aspect d'un réseau dont les mailles enferment des lacunes de grandeur et de forme variées. Tandis que la plupart de ces lacunes sont vides, on remarque, dans un certain nombre d'entre elles, une sorte de cellule globuleuse ou polygonale, pourvue d'un ou de plusieurs noyaux et de prolongements extracellulaires. (Fig. 3.)

A la formation de ce réseau concourent deux éléments d'inégale importance que nous distinguons aisément l'un de l'autre sur les préparations colorées par la méthode de van Gieson.

Sur ces préparations, nous reconnaissons, en effet, que la tumeur, dont le tissu, dans son ensemble, a pris une

une teinte jaune brun, est traversée par des tractus de tissu connectif qui se sont colorés en rouge vif sous l'action de la fuchsine.

Toutes les tumeurs et toutes les parties d'une même tumeur ne sont pas également riches en tissu conjonctif, celui-ci étant d'autant mieux représenté qu'il est plus abondant dans le myocarde voisin. De même, la distribution générale de ce tissu, dans les différentes tumeurs et dans les différentes parties d'une même tumeur, ne présente rien d'uniforme et de caractéristique.

Et, en particulier, si quelques-uns des noyaux de tissu anormal apparaissent complètement entourés de fibres connectives, c'est là une disposition qui n'est pas constante, et il ne peut nullement être question d'une véritable capsule fibreuse.

En effet, quelques-unes de nos tumeurs, bordées de tissu connectif sur une grande partie de leur périphérie, sont, par un autre côté, en contact immédiat avec le myocarde normal, et, dans ce cas, on voit quelquefois, particularité sur laquelle je reviendrai plus loin, des fibres du muscle cardiaque s'irradier et se perdre au sein de la tumeur.

Enfin, on trouve souvent des îlots de tissu anormal que rien ne sépare, d'aucun côté, du myocarde ambiant.

Le tissu conjonctif pénètre dans l'intérieur des tumeurs en faisceaux plus ou moins importants qui se sont détachés de la bordure connective qui se trouve éventuellement à la périphérie, ou qui sont la continuation directe de tractus traversant les parties avoisinantes du myocarde.

Ces faisceaux, au fur et à mesure qu'ils avancent dans l'intérieur de la tumeur, abandonnent des faisceaux plus petits, et, ceux-ci se dissociant à leur tour, leurs fibrilles isolées vont se terminer entre les parois des espaces lacunaires.

Le tissu connectif ne montre nulle part les caractères d'un tissu néoformé ; on n'y voit pas de fibroblastes et rien qui indique un processus de prolifération.

Il n'est pas rare de rencontrer une artère assez forte dans le voisinage des noyaux de tumeur ou dans leur intérieur, et la tunique externe un peu épaissie de cette artère fournit alors une partie des fibres connectives qui se répartissent entre les parois des lacunes.

C'est dans la partie de la grosse tumeur la plus rapprochée de la pointe du cœur que j'ai trouvé le plus de tissu connectif et de vaisseaux sanguins, les artères ordinairement vides, les veines toutes gorgées de globules. Dans cette même région, le tissu connectif était légèrement œdématié.

Les capillaires courent à travers le tissu de la tumeur, ordinairement sans aucun accompagnement de fibres connectives.

Ces capillaires, qui pénètrent souvent plus avant dans l'intimité du tissu que les fibrilles conjonctives, ne s'insinuent pas entre les parois de chacun des espaces lacunaires, car (et ici nous passons à la description du réseau qui représente l'élément principal de nos tumeurs) il n'y a pas de vides entre les parois des lacunes, mais, pour un groupe de lacunes plus ou moins étendu, suivant les circonstances, les travées qui les séparent, forment un tout dont les parties sont les unes avec les autres en continuité de substance. Et encore ces groupes de lacunes ne sont-ils nettement délimités que sur les bords de certains noyaux de tumeurs, au voisinage de fibres cardiaques, qui se présentent sur la coupe par leur section transversale, ou bien dans des parties de tumeurs abondamment fournies en tissu conjonctif. Mais, en général, toutes les mailles du réseau se tiennent et se continuent les unes avec les autres.

Comme, dans la plus grande partie des tumeurs, il est assez rare de voir deux lacunes communiquer par une solution de continuité dans la paroi qui les sépare, on peut admettre que ces lacunes représentent des espaces à peu près isolés les uns des autres. Et ainsi l'aspect réticulé que montrent les coupes de nos tumeurs, n'est autre chose que l'expression, sur le plan de la coupe, d'un tissu alvéolaire. Ma description concorde ici avec celles des différents auteurs. Mais en certaines régions de mes préparations, il n'est plus possible de parler de lacunes nettement séparées les unes des autres, d'espaces clos de toutes parts ; et le dessin du tissu y est si régulier, qu'il semble que l'on ait affaire plutôt à un enchevêtrement de faisceaux et de membranes séparés par des espaces vides communiquant entre eux.

La disposition des travées varie beaucoup, et, avec elle, naturellement, la forme des lacunes qu'elles limitent. Ces lacunes sont, en général, plus ou moins circulaires ou bien polygonales avec des diamètres à peu près égaux dans toutes les directions.

Cependant, là où des faisceaux de fibres normales paraissent pénétrer dans la tumeur, les travées se disposent suivant des lignes parallèles ou divergeant un peu vers l'intérieur du noyau en continuant la direction des fibres normales ; ces travées, orientées ainsi suivant une direction prédominante, s'envoient de nombreuses anastomoses qui limitent des espaces lacunaires de forme allongée, leur longueur égalant 4 à 5 fois leur largeur. Pour ce qui est de la grandeur des espaces lacunaires, elle est très variable ; et la distribution respective des grandes et des petites lacunes dans les parties périphériques ou centrales des tumeurs ne me paraît soumise à aucune règle.

L'examen, à un fort grossisement, de la substance qui constitue le tissu interlacunaire, nous révèle une striation longitudinale et transversale.

Sur les coupes colorées à l'hématoxyline-éosine, cette striation n'est pas partout bien distincte ; elle apparaît, au contraire, assez nettement dans toutes les parties du réseau des tumeurs sur les coupes colorées par la méthode de van Gieson, ou par la méthode à l'hématoxyline de Benda.

Les tumeurs sont donc toutes formées de fibrilles striées disposées en lamelles et en faisceaux, à chaque instant déviés de leur direction, à chaque instant dissociés par l'interposition de cavités alvéolaires.

Quelques auteurs ont regardé ces fibrilles comme faisant partie intégrante de cellules musculaires qui, en s'adaptant par leurs bords et par leurs prolongements, formeraient le tissu spongieux de nos rhabdomyomes. Mais si nous cherchons les noyaux de ces cellules musculaires, nous verrons que, dans la substance striée, il n'existe pas de noyaux qui lui appartiennent en propre, et que ceux que l'on trouve dans l'épaisseur des cloisons interlacunaires, sont toujours des noyaux du tissu conjonctif, ou de parois vasculaires, ou de la gaine de Schwann des fibres nerveuses. Il est vrai que certaines membranes striées, étalées dans le plan de la coupe, présentent, en un point de leur surface, un corps nucléaire, et que, très souvent, on trouve des noyaux appliqués contre les travées musculaires séparant les lacunes ; mais nous verrons par la suite qu'il s'agit alors des noyaux de certains corps cellulaires placés dans l'intérieur des lacunes, et qui, au lieu d'occuper une position centrale, se trouvent accolés à l'une des parois.

En décrivant l'aspect général que présente, sur les coupes microscopiques, le tissu de nos rhabdomyomes, j'ai fait remarquer que dans un grand nombre d'alvéoles, se trouvait une sorte de grosse cellule pourvue d'un ou de plusieurs noyaux et de prolongements extra-cellulaires. Cette cellule occupe ordinairement la partie centrale d'une

lacune ; elle est souvent globuleuse ; elle peut aussi présenter quelques angles saillants qui la rendent irrégulièrement polygonale.

Le protoplasma de ce corps cellulaire n'est pas homogène, mais presque toujours plus ou moins finement granuleux. Il renferme assez fréquemment quelques vacuoles placées, soit au centre, soit dans les parties périphériques. Ces vacuoles sont parfois si nombreuses que la masse protoplasmique en prend l'aspect d'un petit flocon d'écume ; et quelques-unes d'entre elles sont si grandes que la cellule n'est plus qu'une vésicule à la surface de laquelle s'étale le protoplasma.

Les noyaux des cellules sont quelquefois sphériques, le plus souvent sans forme régulière. Leur substance chromatique absorbe fortement l'hématoxyline ; elle est ordinairement très inégalement répartie dans le corps nucléaire ; on la voit agglomérée en quelques blocs qui remplissent le noyau, ou qui n'en occupent plus qu'une partie, le reste du noyau prenant alors un aspect homogène et vitreux. Elle peut aussi disparaître complètement, et le noyau, qui n'est plus qu'une boule ou un bloc irrégulier de substance réfringente, ne serait plus du tout reconnaissable, si l'on n'avait, sous les yeux, les formes intermédiaires qui permettent d'établir son identité.

Un grand nombre de noyaux présentent une ou plusieurs vacuoles dans leur intérieur ;

Par la présence d'une seule grande vacuole, le noyau peut être transformé en une vésicule où l'on aperçoit encore un ou deux nucléoles. Enfin il est à noter que les noyaux sont assez souvent placés dans les parties externes du protoplasma, ne touchant plus, dans certains cas, leur corps cellulaire que par un de leurs côtés, tandis qu'ils font d'autre part une forte saillie dans le vide de l'espace lacunaire ; quelques-uns même ont perdu tout contact avec le corps protoplasmique.

On compte assez fréquemment deux ou trois noyaux dans la même cellule ; et j'ai vu des cellules qui en contenaient jusqu'à 6. Cette pluralité des noyaux ne paraît pas, comme dans la cellule géante, le résultat de la division réitérée d'un noyau primitif ; je n'ai trouvé nulle part, dans mes préparations, des figures de karyokinèse ou bien de division directe, telles que des formes en biscuit ou en haltère.

Ces cellules envoient autour d'elles des prolongements qui vont, pour la plupart, se fixer aux parois de l'alvéole. On peut distinguer deux sortes de prolongements, les uns formés d'une substance homogène, les autres présentant la striation transversale caractéristique de la fibrille musculaire.

Les prolongements homogènes sont extrêmement ténus ; ils partent du corps cellulaire perpendiculairement à sa surface et rayonnent tout autour de la cellule à travers l'espace lacunaire vers les parois. Pendant leur trajet, ils émettent souvent des ramifications qui vont se jeter sur les prolongements voisins ; au lieu de rayonner ainsi tout autour de la cellule, il arrive aussi que les prolongements, venant de quitter la masse protoplasmique, donnent aussitôt naissance, par la formation de nombreuses ramifications et anastomoses à un réseau d'une grande élégance de dessin, remplissant tout l'espace qui sépare la cellule des parois de l'alvéole. Ces filaments portent souvent une série de petits renflements globuleux, et, aux points de bifurcation, une sorte de petit nodule plus fortement coloré.

Dans un grand nombre de lacunes, on ne trouve que ce réseau de filaments plus ou moins fins ; d'autres contiennent en plus un noyau, mais sans corps protoplasmique.

Certaines cellules, bien moins nombreuses, sont pourvues de prolongements striés et présentent alors, en quel-

que partie de leur surface, une striation qui n'est pas toujours bien distincte.

Si l'on examine ces prolongements striés à un fort grossissement, on voit qu'au moment où ils quittent la cellule, ils sont formés de plusieurs fibrilles accolées. Avant d'atteindre la cloison, quelques fibrilles se détachent du faisceau commun, simulant ainsi une ramification ; puis elles vont s'appliquer contre la face interne de la paroi pour se perdre ensuite parmi les faisceaux voisins.

Quelques cellules présentent des prolongements étendus en surface, sous la forme de lamelles striées.

Un grand nombre de ces grosses cellules sont, par un de leurs côtés, en contact avec l'une des cloisons voisines, et si cette partie de leur corps cellulaire est un peu rétrécie, elles ont l'aspect d'un polype implanté sur la paroi de l'alvéole.

Le même protoplasma granuleux, que nous voyons aggloméré en une masse globuleuse pour constituer le corps des cellules que je viens de décrire, nous le retrouvons, si nous examinons les préparations à un fort grossissement, disséminé un peu partout en amas qui ne rappellent plus en rien des corps cellulaires. Tantôt ce sont des masses informes placées au centre ou contre l'une des parois de l'espace lacunaire et qui paraissent en état de désagrégation granuleuse ; tantôt c'est une couche amorphe à bords déchiquetés ; ailleurs ce protoplasma s'étale le long d'une travée ; ou bien se niche dans les interstices qui séparent les fibrilles striées ; et bien souvent ce que l'on avait pris au faible grossissement pour une cellule à prolongements se réduit, lorsqu'on l'examine à un grossissement plus fort, à un peu de protoplasma déposé au point d'entrecroisement de plusieurs fibrilles. C'est là un détail sur lequel j'aurai l'occasion d'insister plus tard.

III

Il me resterait, pour terminer ma description, à rapporter quelques particularités de structure que j'ai relevées dans les parties périphériques de quelques-unes des tumeurs rhabdomyomateuses et qui me paraissent de nature à nous renseigner sur le vrai caractére de ces tumeurs. Mais, auparavant, je voudrais mettre bien en lumière les points de détail sur lesquels portent les divergences des auteurs, divergences qui se retrouvent dans les théories auxquel ils ont eu recours pour expliquer la texture particulière des rhabdomyomes.

Je vais, dans les pages suivantes, donner un court aperçu des travaux publiés jusqu'ici sur notre sujet, utilisant dans ce but, pour les quelques publications dont je n'ai pas eu les articles originaux entre les mains, quelques-unes des citations rapportées par Seiffert, qui a fait des recherches bibliographiques très complètes sur les rhabdomyomes du cœur.

Nous verrons qu'en somme toute la discussion se ramène à la question de savoir si les lacunes sont des espaces intracellulaires ou péricellulaires.

Sur cette question, les deux premiers observateurs, v. Recklinghausen et Virchow, reconnaissent qu'il leur est impossible de rien dire de certain.

Voici comment v. Recklinghausen [1] décrit ces lacunes : « Les coupes fines montrent que ces cellules s'adaptent presque partout les unes aux autres de manière à former les parois de canaux dont le diamètre transversal est à

[1] *Monatschrift für Geburtskunde.* Bd. XX, 1862.

peu près égal à celui de la fibre striée normale. On ne pouvait trouver un revêtement épithélial sur la paroi interne des canaux, non plus qu'une communication des canaux entre eux ; et sur les pièces durcies, il était impossible de se faire une idée de leur contenu ; de sorte que l'on ne peut décider s'ils sont en rapport avec le système lymphatique ou le système vasculaire, ou bien s'il faut les considérer comme des canaux musculaires pathologiques ».

Virchow [1] n'est pas plus affirmatif :

« Les noyaux de tumeur étaient formés d'un tissu de structure caverneuse qui paraissait, au faible grossissement, constitué par des travées fibrillaires. Celles-ci limitaient des espaces vides, de forme ronde ou irrégulière et de différentes grandeurs ; elles formaient de minces cloisons entre les espaces vides, et l'on pouvait facilement se convaincre qu'elles ne paraissaient être de quelque épaisseur que lorsqu'elles étaient un peu renversées dans le plan de la coupe. Examinées à un fort grossissement, toutes ces cloisons et ces travées se laissaient décomposer en bandelettes musculaires, lesquelles présentaient une fine striation transversale... » et revenant plus loin sur ces lacunes, Virchow ajoute : « Tout ce que je puis dire, c'est qu'il ne s'agissait certainement pas de simples angiômes caverneux. Faut-il regarder ces espaces caverneux comme des espaces lymphatiques ou comme de simples cavités séreuses, c'est ce qu'il est impossible de décider. Mais la substance propre de la tumeur était certainement musculaire et provenait évidemment d'une hyperplasie du myocarde ».

Pour Hlava [2], qui est le premier qui apporte une explication catégorique des espaces lacunaires, ceux-ci sont

[1] *Virchow's Archiv.* Bd. XXX.
[2] *Sbornik lekarsky.* Bd. I, 1886.

des vacuoles qui se sont formées dans le protoplasma des cellules musculaires, pendant le durcissement des pièces par l'alcool.

Cette manière de voir est rejetée par Kolisko[1]. Après avoir décrit la tumeur comme composée de grandes cellules musculaires minces et aplaties, cet auteur, passant à la description des espaces lacunaires, s'exprime ainsi :

« Les corps cellulaires et leurs prolongements, entre lesquels se trouvent les espaces lacunaires, représentent la seule limitation de ces espaces ; et, par l'examen le plus attentif, on ne réussit pas à leur trouver un revêtement endothélial. Il n'est également pas possible de reconnaître des communications entre les différents espaces vides, même sur les coupes en série. Il n'est pas tout à fait juste de dire que ces espaces sont vides, comme ils le paraissent au faible grossissement ; car, dans beaucoup d'entre eux et surtout dans les plus grands, il se trouve une masse finement granuleuse, retenue dans la coupe par l'imbibition de celloïdine ; cette masse ne remplit jamais complètement les espaces lacunaires, mais elle est placée à leur partie centrale ou contre l'une des parois. Les granulations de cette substance n'ont pas fixé les colorants. On a l'impression qu'une sérosité pauvre en albumine, qui avait rempli les lacunes, s'est coagulée sous l'influence des liquides fixateurs. On trouve, ça et là, dans les plus grands des espaces lacunaires et dans ces masses granuleuses, un corps sphérique homogène qui s'est légèrement imbibé de carmin ou d'hématoxyline ».

Dans le travail de Césaris-Demel[2], il est fait mention, pour la première fois, des grosses cellules à prolongements que l'auteur appelle des cellules araignées. Voici le passage le plus caractéristique de sa description :

[1] *Wiener medizinische Jahrbücher*. N. F. II, 1887.
[2] *Archivio per le Scienze mediche*. Vol. XIX, 1895.

« Au faible grossissement apparaît au milieu des fibres musculaires coupées transversalement un îlot de tissu anormal formé d'un réseau très irrégulier, enfermant dans ses mailles des cellules pourvues d'un ou de plusieurs noyaux et de prolongements protoplasmatiques. Dans l'épaisseur des travées du réseau, un grand nombre de petits noyaux fortement colorés. La tumeur, bien qu'elle ne présente pas de membrane limitante à sa périphérie, est séparée du myocarde voisin par une ligne nette et régulière.

Au fort grossissement, le protoplasma des cellules araignées présente une fine striation longitudinale et transversale, à l'instar des cellules musculaires. Cette striation est encore plus marquée dans les prolongements protoplasmiques, qui, pour certaines cellules, sont fins et courts, pour d'autres, épais et longs, et qui se dissocient, à leur extrémité, en un pinceau de fibrilles striées. Quelques-uns de ces éléments cellulaires n'ont point de noyau, ce qui vient probablement de ce que le noyau s'est trouvé au-dessus ou au-dessous du plan de la coupe ».

Pour Césaris-Demel, comme pour Kolisko, les espaces lacunaires sont placés entre les cellules.

De l'observation de Seiffert[1] j'extrais le passage suivant qui précise bien l'idée que se fait l'auteur des éléments cellulaires de nos tumeurs myomateuses : « La cellule araignée et la paroi de l'espace lacunaire apparaissent comme un tout, et chaque maille represente la section transversale ou oblique d'un corps creux s'étendant à travers plusieurs coupes successives. Ce corps cellulaire montre une différenciation de son protoplasma en une partie centrale, homogène, restant incolore, et une partie granuleuse et fixant les colorants ; cette dernière, suivant

[1] *Ziegler's Beiträge.* Bd. XXVII 1900.

le niveau de la coupe, ne forme que la paroi d'une lacune, ou bien en même temps la masse granuleuse entourant le noyau avec les prolongements qu'elle envoie vers la paroi. Une pareille disposition admet difficilement une autre interprétation que celle qui voit dans un tel corps cellulaire, à savoir la cellule araignée, plus l'espace non coloré, plus le manteau fibrillaire, une cellule musculaire embryonnaire colossalement grandie ».

Les deux cas de Ponfick [1] sont rapportés dans le compte-rendu des séances de la Société allemande de Pathologie. D'après Ponfick, les cellules musculaires embryonnaires (il désigne sous ce nom les cellules araignées de Césaris-Demel), sont placées dans des loges, dont les parois correspondent au périmysium interne des muscles volontaires.

Si les auteurs sont loin de s'accorder sur la structure histologique des rhabdomyomes du cœur et sur l'interprétation qu'il convient de donner à certaines particularités de leur texture, tous, depuis Kolisko, ont voulu reconnaître dans le tissu de ces tumeurs un état embryonnaire du muscle cardiaque ; ce qui était assez naturel, puisque tous les cas de rhabdomyomes ont été observés chez de très jeunes enfants.

Seulement, pour Kolisko, qui ne connaissait pas les cellules araignées, les éléments embryonnaires de sa tumeur sont représentés par les cellules plates à prolongements ramifiés qui forment, d'après lui, les parois des alvéoles ; pour Ponfick, au contraire, par les cellules araignées ; pour Césaris-Demel, par les cellules plates et par les cellules araignées ; pour Seiffert, par la cellule araignée augmentée de la paroi striée de l'espace lacunaire où elle est renfermée.

[1] *Verhandlungen der Deutschen Pathologischen Gesellschaft*, 1902.

Et il apparait ainsi que, pour démontrer l'état embryonnaire de ses tumeurs, chaque auteur a cherché parmi les formes jeunes des cellules cardiaques, sur lesquelles jusqu'aux travaux récents de Godlewski[1] nous étions d'ailleurs très peu renseignés, celles qui lui semblaient se rapprocher le plus des éléments cellulaires qu'il avait décrit dans son observation.

Pour expliquer cette anomalie de croissance du myocarde, cet arrêt ou cette déviation dans le développement des cellules cardiaques, Kolisko et après lui, Seiffert ont recours à l'hypothèse de Cohnheim, d'une dislocation de germes embryonnaires ; et Ribbert, qui croit trouver, dans les rhabdomyomes du cœur un nouvel argument en faveur de la théorie de Cohnheim, fait remarquer que, de tous les organes, le cœur est bien celui qui subit avant d'arriver à sa forme définitive, les transformations les plus nombreuses et les plus compliquées, lesquelles peuvent donner lieu bien facilement à une dislocation de groupes cellulaires.

IV

L'examen de mes tumeurs m'a amené à des conclusions bien différentes de celles que nous venons de voir énoncer par les auteurs.

Ces conclusions se basent surtout sur des détails de structure que j'ai pu étudier sur le bord des tumeurs.

J'ai dit, dans la description générale, qu'en quelques points de la périphérie de certaines tumeurs, des fibres du

[1] *Archiv für Mikroskopische Anatomie.* Bd. LX, 1902.

myocarde pénétraient dans la tumeur pour y disparaître et que les travées voisines (comme nous le savons maintenant, des faisceaux de fibrilles striées) continuaient la direction de ces fibres cardiques.

L'idée se présentait naturellement que ces fibres avaient subi quelque modification en entrant dans la tumeur, et que c'était précisément leurs propres fibrilles qui contribuaient à la formation des travées parallèles, en continuant la direction qu'elles suivaient auparavant dans la fibre cardiaque. Il était assez difficile, au milieu d'un faisceau de fibres serrées les unes contre les autres, d'étudier les altérations éventuelles qui pouvaient modifier une fibre normale, et, pour obtenir des images claires, il fallait chercher quelques fibres assez isolées pour que l'on pût les observer, sans s'exposer à les confondre avec des éléments de la tumeur ou du myocarde.

En examinant attentivement les régions limites des tumeurs, j'ai presque toujours trouvé, sur chaque préparation, deux ou trois fibres qui réalisaient cette condition, et j'ai pu voir comment une fibre cardiaque subit réellement une transformation qui l'amène à ressembler absolument aux éléments des rhabdomyomes.

Au moment où elle sort du tissu normal, la fibre cardiaque s'élargit un peu, en même temps que sa substance devient moins opaque ; puis, plus ou moins brusquement, ses fibrilles s'étalent pour former une sorte de gaine membraneuse, très mince, qui va en s'élargissant du côté de la tumeur et qui présente une striation longitudinale et transversale. Au centre, il s'est formé un vide dans lequel on aperçoit parfois une sorte de réseau constitué par des lamelles striées ou des filaments striés ou homogènes entrecroisés, anastomosés et fixés par leurs extrémités aux parois de la fibre dilatée. Le noyau se trouve en un point quelconque de ce réseau, ou bien il est placé contre

l'une des parois. Le réseau se réduit souvent à quelques rares filaments traversant l'espace central ; il peut aussi manquer absolument ; mais on trouve alors accolés au noyau quelques restes parfois minimes de sarcoplasme plus ou moins granuleux. (Fig. 4 et 5.)

Le noyau a subi, lui aussi, une transformation qui a tous les caractères d'une dégénérescence. Il était dans la fibre normale placé avec son grand axe dans l'axe de la fibre et maintenant, si toutefois il a conservé sa forme allongée, nous le voyons se placer plus ou moins obliquement, comme s'il n'était plus maintenu dans sa position par les fibrilles qui se sont écartées.

Mais le plus souvent, il est déformé, il s'est ramassé sur lui-même, et il ne paraît plus être qu'une agglomération de blocs de substance chromatique. Parfois aussi cette substance s'est portée en une seule région du noyau, tandis que les parties qui en sont maintenant dépourvues prennent un aspect homogène et, sur les préparations traitées par l'hématoxyline-éosine, une teinte rose-pâle, tirant un peu sur le violet.

En même temps qu'il subit ces modifications, le noyau peut augmenter un peu de volume.

La fibre cardiaque, au moment où elle vient de subir sa dégénérescence, présente la forme d'un tube dont l'une des extrémités, celle qui confine au tissu normal, est plus étroite que l'autre extrémité qui va se continuer avec le réseau de la tumeur myomateuse. A cette forme en tube évasé vers la tumeur, nous reconnaissons sans peine les fibres qui viennent de se transformer, lors même qu'il nous a été impossible d'observer le passage de la partie saine à la partie dégénérée. Or, dans ces fibres, dont la structure rappelle encore beaucoup celle de la fibre normale, nous trouvons déjà tous les éléments des rhabdomyomes : la paroi striée, le réseau de filaments qui oc-

cupe l'espace central, le noyau avec ses caractères de dégénérescence, la petite masse de protoplasma granuleux, et même la fameuse cellule araignée.

En d'autres parties de mes préparations, mais toujours vers la périphérie des tumeurs, on trouve des faisceaux de fibres cardiaques qui sont comme enclavées dans le tissu anormal ; et, tout à côté de ces faisceaux de fibres saines, on en voit d'autres qui présentent, sur leur section transversale, quelques espaces lacunaires, auxquelles les parties encore intactes du faisceau forment une paroi externe et des cloisons interlacunaires. Et enfin, près de ces faisceaux, qui ne présentent pas d'autre anomalie que ces quelques lacunes disséminées sur leur surface de section, il s'en trouve dont toutes les fibres sont dégénérées, de sorte que leur section transversale n'est plus qu'un réseau très fin dont les travées sont formées par les parois striées des fibres transformées.

Ces parois striées, dérivant du manteau fibrillaire de chaque fibre, peuvent elles-mêmes disparaître, de sorte que le faisceau n'est plus représenté que par un seul grand espace lacunaire, dans lequel se ramifient quelques filaments. Cet espace lacunaire correspond alors à tout un faisceau, et non plus à une fibre seulement comme c'est toujours le cas dans les commencements du processus de dégénérescence.

En certaines régions du myocarde où des fibres se présentant par leur section transversale paraissaient au faible grossissement tout à fait normales, un examen à un grossissement plus fort montre que les fibrilles, moins nombreuses que dans la fibre intacte, sont placées plutôt dans les parties externes et qu'elles laissent, au centre de la fibre, un peu de sarcoplasma de coloration plus claire. (Fig. 6.)

Sur l'une de mes préparations. au milieu de ces fais-

ceaux de fibres à peine altérées, on en voit un qui montre trois vacuoles sur sa surface de section.

V

De la description qui précède, il résulte en premier lieu que les tumeurs myomateuses se sont développées dans la continuité du muscle cardiaque au dépens d'éléments autochtones, et qu'elles ne sont pas le produit d'une dislocation de germes embryonnaires ; de sorte que la théorie de Cohnheim ne saurait être invoquée pour leur étiologie.

Ceci, nous pouvions déjà le prévoir par la manière dont se comportent nos tumeurs vis-à-vis du tissu ambiant.

Elles n'ont pas, comme l'aurait fait une néoformation qui, par suite d'un déplacement de cellules, se serait développée dans un territoire étranger, refoulé autour d'elles et atrophié les éléments du myocarde voisin, en se formant une capsule des membranes connectives qu'elles rencontraient dans leur mouvement d'expansion. Et là même où le tissu conjonctif semble pourtant constituer, comme nous l'avons vu, une capsule autour de certains noyaux, un examen plus attentif nous révèlera l'existence immédiatement au delà de cette capsule simulée, de quelques groupes d'espaces lacunaires qui se trouvent, d'autre part, en contiguité immédiate avec le myocarde normal.

L'étude des régions limites des tumeurs a eu de plus ce résultat, que nous sommes maintenant parfaitement renseignés sur la nature des lamelles et des membranes striées qui séparent les espaces lacunaires. Nous savons qu'il ne faut plus voir en elles ces cellules musculaires membraneuses qu'ont décrites les auteurs, formes étran-

ges et sans analogie avec aucune autre cellule des tissus de l'organisme ; mais qu'elles procèdent directement de la fibre cardiaque par une modification dans le groupement des fibrilles contractiles.

Il s'en suit que l'espace lacunaire n'est autre chose que ce vide central que nous avons vu se former dans la fibre dégénérée.

Et nous ne nous étonnons plus de ne pas trouver sur la face interne des parois striées un revêtement eudothélial, puisque les lacunes ne sont ni des espaces lymphatiques ou séreux, ni des cavités en relation avec le système vasculaire.

Reste un dernier point à élucider. Si les tumeurs myomateuses du cœur sont simplement les produits d'une dégénérescence du myocarde, que deviendra pour nous la cellule araignée de Cesaris-Demel ?

Je ferai remarquer d'abord qu'elle ne me paraît pas essentielle aux rhabdomyomes du cœur, autant qu'on l'a bien voulu dire.

Certaines parties de mes tumeurs n'en contenaient aucune ; c'étaient ordinairement des régions limites où le processus de dégénérescence était le moins avancé.

v. Recklinghausen et Virchow déclarent qu'il leur a été impossible de reconnaître un contenu des lacunes ; et Kolisko, qui donne de ses tumeurs une description très détaillée, ne parle nulle part de cette cellule araignée. Cet auteur affirme cependant que les espaces lacunaires ne sont pas vides. Je me permettrai de reproduire ici le passage en question déjà cité plus haut : « Il n'est pas tout à fait juste de dire que ces espaces sont vides, comme ils le paraissaient au faible grossissement ; car, dans beaucoup d'entre eux et surtout dans les plus grands, il se trouve une masse finement granuleuse, retenue dans la coupe par l'imbibition de celloïdine. Cette masse ne remplit ja-

mais complètement les espaces lacunaires ; elle est placée à leur partie centrale ou contre l'une des parois. Les granulations de cette substance n'ont pas fixé les colorants. On a l'impression qu'une sérosité pauvre en albumine, qui avait rempli les lacunes, s'est coagulée sous l'influence de liquides fixateurs ».

Il s'agissait là évidemment de ces amas de protoplasma granuleux que j'ai montrés disséminés dans les alvéoles des tumeurs, et certainement l'aspect de ces masses informes éveille l'idée qu'elles ont bien pu se former par un processus de coagulation.

Entre ces petites masses amorphes et granuleuses et les grosses cellules à prolongements, il n'y a pas de différence essentielle ; leur substance est absolument semblable, et, de plus, il existe entre elles une série de formes intermédiaires qui permettent de les relier les unes aux autres par une insensible gradation.

Or, l'examen de cette cellule araignée nous rendra plus vraisemblable encore cette hypothèse qu'elle n'est qu'une des formes particulières qu'a prise, en se coagulant, la substance qui remplissait les lacunes. Cette substance, en se rétractant, ne s'est pas détachée en bloc des parois de l'alvéole, mais elle leur est restée reliée par tous ces filaments qui en ont imposé pour des prolongements cellulaires. Ce qui indique bien que c'est ainsi que ces filaments ont dû se former, c'est le fait que le plus souvent ils conservent sur toute leur longueur le même calibre, et s'insèrent presque à angle droit sur le corps central, sans que celui-ci présente à leur point d'insertion la moindre expansion de son protoplasma.

La forme parfois régulièrement sphérique de ces amas de substance granuleuse, lorsqu'ils sont pour ainsi dire suspendus librement au milieu de l'alvéole, n'a rien qui nous étonne ; c'est la forme que prend naturellement, en

se rétractant sur elle-même, toute substance semi liquide qui n'est pas au contact d'une surface.

Et nous comprenons maintenant comment il se fait que ces grosses cellules renferment souvent deux ou trois noyaux : ces noyaux, qui se suivaient dans la même fibre cardiaque, se sont trouvés englobés et réunis dans le même coagulum.

J'ai dit, dans la description générale, que quelques-unes des cellules à prolongements striés se réduisaient, lorsqu'on les examinait aux forts grossissements, à un peu de substance granuleuse déposée au point d'entrecroisement de plusieurs fibrilles et lamelles. Lorsqu'on se sert des objectifs à immersion, on reconnaît, plus ou moins nettement, qu'il en est de même pour toutes les cellules à prolongements striés.

Et ces fibrilles striées, qui paraissaient au premier examen, prendre naissance dans le corps d'une cellule musculaire pour aller ensuite se continuer dans les faisceaux interlacunaires, n'ont pas une autre origine que celle que nous avons vu dériver directement de la dissociation d'une fibre normale.

Un certain nombre de cellules à prolongements homogènes doivent leurs prolongements à un processus de vacuolisation du protoplasma de la fibre cardiaque. Ce processus a été poussé si loin que les membranes séparant les vacuoles se sont rompues, et qu'il n'est plus resté qu'une sorte de charpente composée des travées d'intersection des cloisons intervacuolaires. Suivant que ces vacuoles sont plus ou moins grandes par rapport à l'épaisseur des travées qui les séparent, on a l'aspect, sur le plan de la coupe, ou d'une membrane perforée, ou d'un réseau dont les mailles circonscrivent des espaces vides. Et si, autour du noyau ou en quelque autre point de ce réseau, il existe un renflement accidentel du protoplasma, ce renflement pourra donner l'illusion d'un corps cellulaire.

Ainsi la cellule embryonnaire de Césaris-Demel et de Ponfick n'est autre chose que le produit d'une coagulation ou d'un processus de vacuolisation.

Seiffert a décrit, lui aussi, une cellule embryonnaire qu'il considère comme l'élément constitutif des tumeurs myomateuses. Il avait constaté, et, en ce point mes recherches ne font que vérifier ce qu'il avait déjà décrit, que le corps central se continue directement avec la paroi striée et que ces deux éléments de nos tumeurs ne forment qu'une unité. De cette unité, il a fait une cellule embryonnaire d'un type très spécial. Nous le savons, et je n'ai pas besoin de revenir ici sur l'étude de cette dégénérescence qui fait de la fibre cardiaque l'élément essentiel de nos tumeurs, cette unité n'est pas une cellule embryonnaire, mais bien la fibre cardiaque dégénérée.

Pour nous représenter le mode de formation des tumeurs myomateuses, il faut donc admettre que, sous l'influence d'une altération générale de l'organisme, encore inconnue, ayant déterminé en même temps les scléroses cérébrales, il s'est produit dans la fibre cardiaque des vacuoles remplies d'un liquide plus fluide que le protoplasma normal. Cette substance provient d'une liquéfaction du sarcoplasme non différencié qui baigna les fibrilles contractiles. Celles-ci résistent longtemps à ce processus de liquéfaction et forment les parois membraneuses des vacuoles qui ont dilaté la fibre cardiaque ; mais il est probable, comme je l'ai dit plus haut, qu'elles finissent, elles aussi, par être résorbées. Les corps à prolongements sont, en partie, le résultat d'un processus de vacuolisation qui a laissé subsister sous forme de filaments plus ou moins fins quelques restes de protoplasma ; en partie, le résultat d'une coagulation, qu'il faut considérer vraisemblablement comme un phénomène cadavérique.

La conclusion à tirer de cette observation, c'est que les lésions cardiaques, connues sous le nom de rhabdomyo-

mes ne peuvent être regardées comme des tumeurs dans l'acception scientifique de ce mot ;

Que, suivant les règles de la nomenclature anatomo-pathologique, la dénomination de rhabdomyome ne saurait plus leur convenir ;

Et qu'elles doivent être classées au nombre des dégénérescences.

En terminant, je me fais un devoir de présenter à M. le professeur Stilling, tous mes remerciements pour la grande bienveillance avec laquelle il m'a constamment assisté de ses conseils et de son expérience.

* * *

J'avais à peu près terminé la rédaction de ce travail, lorsque parut dans le XXVIIe volume de l'*Archivio per le scienze mediche* un article de G. Cagetto (Institut pathologique de Padoue) sur un cas de rhabdomyomes du cœur associés à des lésions de sclérose cérébrale.

L'auteur arrive à des conclusions qui se rapprochent beaucoup de celles de Kolisko et de Cesaris-Demel.

Mais comme il n'a pas observé ces états de transition entre le muscle normal et le tissu des tumeurs sur lesquels je me base pour affirmer la nature dégénérative de ces lésions cardiaques, les conclusions de son travail ne peuvent nullement infirmer les miennes.

EXPLICATION DES FIGURES

Figure 1. Aspect de la face antérieure du cœur. Coupe du ventricule droit et de l'artère pulmonaire.
» 2. Coupe du ventricule gauche.
» 3. Aspect microscopique du tissu myomateux.
» 4 et 5. Fibres cardiaques dégénérés.
» 6. A côté des faisceaux intacts, des faisceaux en partie dégénérés. Coupe transversale.

Fig. 1.

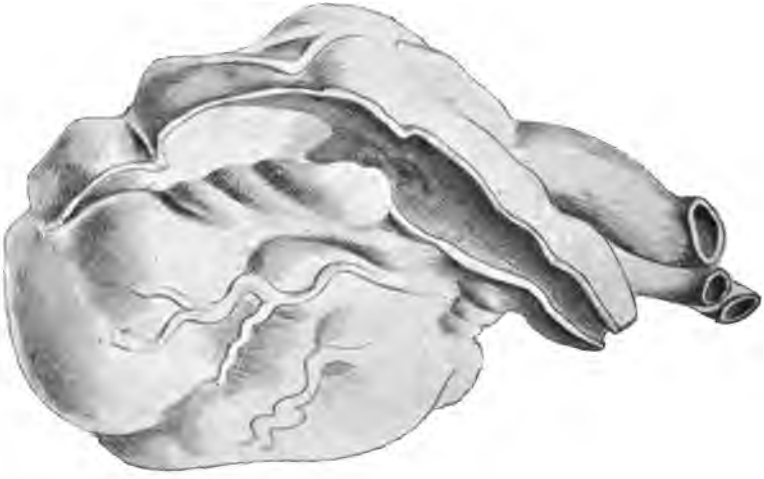

Fig. 2.

Fig. 3.

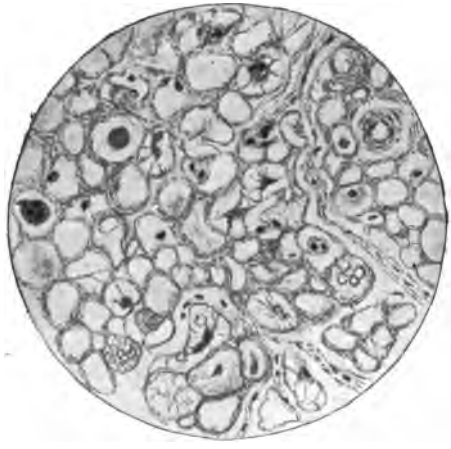

Fig 4

Fig 5.



Fig. 6.

CH. LADAME

Un nouveau parasite du cancer
Le corpuscule de Feinberg.

1903

INTRODUCTION

L'idée première de ce travail revient à notre maître, M. le professeur Stilling, qui nous invita à faire des recherches de contrôle sur les nouvelles données publiées par M. le Dr Feinberg [1], qui estime avoir enfin trouvé la méthode élective de coloration pour les organismes unicellulaires, animaux ou végétaux.

Feinberg eut, le premier, l'idée d'appliquer la méthode de coloration de Romanowsky à l'étude des êtres inférieurs et des tumeurs malignes ; méthode inventée pour reconnaître les hématozoaires dans les globules rouges du sang des malariques.

Grâce à l'emploi de ce procédé, Feinberg arrive à déterminer rigoureusement, parmi les nombreuses inclusions intraprotoplasmiques ou extra-cellulaires, ce qui provient de la désintégration des éléments en dégénérescence et, ce qui est « par la structure et la forme de son noyau, un organisme unicellulaire indépendant ». Poursuivant ses ob-

[1] Feinberg. — Ueber die Anwendung des Romanowkichen (Methylenblau-Eosin) Färbemethode in den Gewebschnitten, speciell bei den Krebsgeschwülsten. — Berlin, Klin. Wochensehr. 1902. N° 45.

servations tant sur les protozoaires que sur les tissus des tumeurs malignes, Feinberg en arrive à la conclusion que certains êtres rencontrés dans les tumeurs épithéliales sont des sporozoaires, des parasites, partant, l'agent pathogène du carcinome.

On saisit aisément l'immense avantage qu'auraient les affirmations de Feinberg sur celles de ses prédécesseurs, s'il avait, comme il le croît, découvert la coloration spécifique pour les organismes unicellulaires.

Que ses observations soient conformes aux faits, nous ne songeons nullement à le contester, mais nous estimons que la généralisation en est encore précoce.

Il est prématuré, nous en sommes convaincus, de définir l'être unicellulaire (animal ou végétal) en se basant sur les résultats fournis par une seule méthode de coloration, fût-elle la méthode de Romanowsky.

A ces difficultés techniques et à l'insuffisance des données recueillies par un seul procédé de coloration sur un nombre par trop restreint d'espèces, s'ajoutent les grandes incertitudes qui règnent encore parmi les savants sur le rôle et la signification à attribuer à tel ou tel organe de ces unicellulaires.

Un argument d'ordre biologique autrement sérieux, vient enfin compliquer la question et commander la plus expresse réserve dans les conclusions que l'on émet au sujet des organismes unicellulaires. Nous n'avons, en effet, sur la foi des auteurs les mieux qualifiés pour juger de la question, puisqu'ils s'en sont fait les spécialistes (Labbé [1], Döflein [2]), que des notions très incomplètes et souvent même nulles sur les diverses formes, évolutions et au repos, des sporozoaires.

[1] Labbé. — Das Tierreich. 5e livraison ; Protozoa, Sporozoa, 1899.
[2] Döflein. — Die Protozoen als Parasiten u. Krankheitserregungen nach biologischen Gesichtspunkten dargestellt. Jena, 1901.

La discussion est donc loin d'être close, qui porte sur l'existence ou la signification de nombre de leurs organes.

Le nucléole, à lui seul, a provoqué sur son existence ou son absence toute une littérature ; Feinberg, dans une de ses dernières publications [1], en donne un excellent aperçu. Il montre combien divergentes sont les opinions sur la signification du corps que l'on trouve dans les rizopodes.

La plupart des auteurs y reconnaissent un noyau avec nucléole, quelques-uns en font un noyau qui n'a pas de nucléole, ce qu'établirait aussi Feinberg avec l'aide du procédé de Romanowsky.

Nous verrons dans le chapitre premier pourquoi Feinberg attribue une telle importance à la question du nucléole. C'est, en effet, sur la constatation de son absence, qu'est basée la démonstration de la nature parasitaire des corpuscules de Feinberg.

Il va de soi que les réserves que nous avons faites sur la possibilité de pouvoir reconnaître un être unicellulaire, animal ou végétal, d'une façon rigoureuse et certaine avec les moyens proposés par Feinberg, s'appliquent aussi à la nature des formes découvertes dans les coupes du carcinome du sein qu'il examina.

Nous croyons pouvoir démontrer la provenance et le mode de formation des corpuscules observés par Feinberg dans le carcinome, en suivant pas à pas les altérations subies par une cellule dont la mitose avorte, et dont les divers éléments se désagrègent prématurément et se groupent en donnant lieu à la production de corpuscules, imitant d'une façon surprenante certains organismes unicellulaires. Seule, l'observation attentive des processus de

[1] Feinberg. — Ueber den Bau der Hefezellen und über ihre Unterscheindung von einzelligen thierischen Organismen. — Berichten der Deutschen Botanik Gesellschaft. Berlin 1902. Bd. XX, Heft 9.

constitution et de destruction de ces corps permet de déterminer leur nature.

Encore une fois, l'alarme plus que séculaire jetée dans les rangs des anatomo-pathologistes n'aura pas d'effet, et le parasite du cancer reste caché au regard investigateur et acharné à sa poursuite.

* * *

Elle date déjà de 1773 (Peyrilhe), cette lutte entre les savants et l'agent pathogène supposé du carcinome.

Que d'hypothèses ingénieuses, que de théories hardies, que de noms illustrés et sans lendemain !

Pianese classe les théories parasitaires en 3 groupes :

1. Le parasite du cancer est un schizomycète (Rappin, 1886, Baumgarten, 1888).

2. Le parasite du cancer serait un histozoon (1865, Virchow) ; et depuis 1890, avec Malassez et Albarran, on commence à croire que le parasite du cancer est un protozoaire. Cette série, du reste, n'est pas encore terminée ; parmi les plus connus, nous pouvons citer les coccidies de Darier, d'Albarran, de Sjöbring, la grégarine de Korotneff, l'amoeba-sporidium de Pfeiffer, l'hématozoon de Kahane, l'histozoon et l'amoeba de Nepveau.

3. Dans une magistrale étude, Pianese [1] suit pas à pas chacun de ces parasites et en montre l'origine dans diverses altérations qui peuvent frapper les éléments en dégénérescence. Le parasite du cancer serait un blastomycète, tels les corps de Russel, de Malfucci, de Sanfelice.

Nösske [2], l'an dernier (1902), fit des recherches de con-

[1] Pianese. — Beitrag z. Histologie u. Aetiologie des Carcinoms, 1896, Jena.

[2] Nösske. — Untersuchungen über die als Parasiten gedeuteten Zelleinschlüsse in Carcinom. Deutsche Z.schrift f. Chir. LXIV, 4, 1902.

trôle sur les corps décrits par Plimmer, et arriva aisément à la conclusion que les dits corps sont des vacuoles sans membrane et n'ayant même pas de noyau au centre, dans tous les cas. Il critique aussi les premières recherches de Feinberg faites au procédé de Flemming, et dit, en substance, que Feinberg et v. Leyden font une grave erreur en croyant faire une nouvelle découverte parce qu'ils ont changé fixateur et colorant.

Nous citons aussi pour mémoire les recherches de contrôle sur les premières observations de Feinberg, faites par Klimenko [1], dans le laboratoire du prof. Ernst, à Zurich, en décembre 1902.

Dans une dernière publication, Feinberg [2], tout en rééditant ses affirmations antérieures, basées sur les faits observés à l'aide de la méthode de Romanowsky, se défend contre les opinions des auteurs suivants : Lubarsch, pour lequel le parasite de Feinberg offre une analogie frappante avec les produits de la Karyonhexis, décrite par Sehmans et Albrecht ; Marchand, pour qui ce parasite est une vacuole produite par une sécrétion interne ; Hertwig, qui estime que le parasite, espèce de vacuole, est une production artificielle due aux procédés techniques. Feinberg se réjouit fort de cette apparente contradiction, il en tire le meilleur augure pour la vérité de son interprétation personnelle.

Nous terminions la rédaction de ce travail quand nous est parvenu la livraison de mars de la *Zeitschrift f. Hy-*

[1] Klimenko. — Eine Nachprüfung der Arbeit Dr Feinberg's über seine Krebsparasiten. Beitrag über die Einschlüsse in u. zwischen den Krebszellen. — Centralblatt f. all. path. u. Path. Anat. Bd. XIII N° 21, Dez. 1902.

[2] Feinberg. — Ueber das Gewebe u. die Ursache der Krebsgeschwülste. — Deutsche Med. Wochenschr. 22 janv. 1903, p. 67.

Id. — Zur Lehre des Gewebes u. der Ursache der Krebsgeschwülste. — Deutsche Med. Wochenschr. 13 mars 1902, p. 185.

giene u. Infectionskrankheiten contenant le travail des docteurs Apolant et Embden [1]. Nous dirons seulement que ces auteurs analysent un point particulier de la question : l'origine des corps de Plimmer ; ils démontrent que ces corps proviennent du protoplasma et du noyau de l'élément carcinomateux.

D'une façon toute indépendante, nous avons fait les mêmes constatations que ces auteurs concernant le mode de production de certains de ces corps provenant de la désagrégation du noyau, ou de la dégénérescence hyaline du protoplasma cellulaire.

Quant à nous, ayant entrepris ces recherches dans un esprit absolument impartial, nous sommes arrivés à la conviction que les corps de Feinberg sont le produit de la désagrégation prématurée du noyau de cellules en mitose avortée.

Nous apportons donc une réponse négative aux affirmations si catégoriques de Feinberg, sans vouloir cependant préjuger du fond de la question du parasitisme du cancer.

Notre travail se compose de trois parties. Dans un *premier chapitre*, nous donnons en résumé la technique employée par Feinberg dans son dernier travail général, et nous exposons les résultats auxquels il est arrivé. Un *deuxième chapitre* est entièrement consacré à nos recherches personnelles ; elle comporte un succint exposé de la méthode suivie, et la description détaillée des observations de nos cas.

Nous débutons par l'étude des organismes inférieurs : levures, infusoires, sporozoaires, puis, nous passons à l'analyse des tumeurs malignes et bénignes, carcinomes, sarcomes, papillomes ; après quoi nous communiquons les

[1] Apolant u. Emden. — Ueber die Natur einiger Zelleinschlüsse in Carcinom. — Zeitschrift f. Hygiene u. Infectionskrank. — Leipzig, 1903. Bd. XXIV. H. 3.

quelques recherches faites sur des éléments normaux (ganglions nerveux) et sur des tissus en dégénérescence : goître, endométrite, tuberculose. Nous faisons dans un *troisième chapitre* l'analyse comparative des résultats obtenus par Feinberg, et des notions acquises par l'étude de nos cas. Nous résumons dans quelques conclusions générales.

Il nous reste, avant d'entrer dans le corps de notre sujet, à accomplir un devoir agréable entre tous, celui de témoigner à nos maîtres notre profonde gratitude pourleu r enseignement judicieux et les conseils qu'ils nous ont prodigués pendant nos études médicales.

Que MM. les professeurs Stilling, Roux et Galli-Valério agréent l'expression de notre reconnaissance et nos remerciements pour leurs excellentes directions, pour l'accès de leur bibliothèque, pour l'acquisition des cultures et du matériel d'opération.

Nos remerciements aussi à nos amis MM. les docteurs Barraud, interne d'otologie, et Garin, assistant à la clinique privée du professeur Roux, qui nous facilitèrent l'obtention du matériel de première fraîcheur.

CHAPITRE PREMIER

Résumé des travaux de Feinberg.

(Technique et observations).

Nous étant donné pour tâche de faire des recherches de contrôle sur les observations de M. le docteur Feinberg, nous devions naturellement nous placer dans les conditions mêmes où fut cet auteur pour faire ses observations.

Pour que le lecteur puisse bénéficier de cette situation, nous résumerons la technique suivie par Feinberg, ainsi que les résultats qu'il a obtenus.

Laissant intentionnellement de côté les recherches publiées en mars 1902, pour lesquelles il utilisa comme fixateur le procédé de Flemming, et comme colorants des substances adéquates, nous nous arrêterons principalement sur le travail publié en automne de la même année, intitulé : *Ueber die Anwendung der Romanowski'schen (Methylenblau-Eosin) Farbemethode in den Gewerbsschnitten, speziell bei den Krebsgeschwulsten.*

Feinberg[1] applique la méthode de Romanowsky à la coloration de levures, d'infusoires, de cellules nerveuses et cancéreuses.

Il fixe et durcit dans l'alcool à 95° des fragments de tumeur, aussi frais que possible.

On change l'alcool plusieurs fois dans les 24 heures, puis bain d'alcool chloroformé, 24 heures.

Chloroforme, 24 heures.

Après adjonction de paraffine au chloroforme, enrobement.

(Coupes minces et épaisses pour le contrôle, collées sur porte-objets.)

Bain de xylol,

Rincer à l'alcool absolu,

Lavage à fond à l'eau distillée,

Bain de bleu de M. + E. de 5-10',

(B. de M. sol. 1 cm., E. 1 ‰ 3-4 cm.)

Rincer avec eau distillée, éventuellement faible solution d'Eosine.

Bain de demi à 1 heure dans l'eau distillée, contrôler au microscope.

Ether,

Xylol, baume.

Feinberg remplace l'alcool par l'éther pour la déshydratation des coupes, car le premier enlève trop facilement la couleur et on a un bleu uniforme, tandis que l'éther déshydratant moins, conserve les teintes voulues.

En procédant de cette façon, Feinberg obtient les résultats que nous résumons dans le tableau suivant :

[1] Feinberg. — Ueber die Anwendung der Romanowski'schen (Methylenblau-Eosin) Färbemethode in den Gewerbschnitten, speciell bei den Krebs-geschwüllsten. — Berlin. Klin. Wochenschr. 1902, N° 45.

	Protoplasma.	Noyau membr. et réseau.	Nucléole.	Zone périnucléaire.	Corps de chromatine „Kernpunkt“[1]
Cellules végétales.	bleu.	rouge à violet	bleu intense	—	—
Animaux unicell.	bleu.	—	—	incolore	rouge
Cell. humaines.	bleu.	rouge à violet	bleu intense	—	—

Et de ces faits il déduit :

1. Chez les animaux unicellaires, le « Kernpunkt » est l'équivalent du *noyau* des multinucléaires.

2. La zone incolore périnucléaire est le *suc nucléaire*.

3. Les animaux unicellulaires n'ont pas de *nucléole*.

Fort de ces données, l'auteur veut étudier les organismes unicellulaires que l'on pourrait mettre en évidence dans les tumeurs malignes et spécialement dans le cancer.

Il prend comme objet d'étude un carcinome du sein. La tumeur doit être jeune, fraîche et il faut choisir les parties les plus jeunes, autrement on ne voit pas le parasite. Il traite quelques fragments selon la méthode ci-dessus exposée. Nous verrons dans la suite que nos observations confirment la nécessité de tumeur jeune ou de parties jeunes de la tumeur, bien que nous arrivions à ces conclusions pour de toutes autres raisons. Les noyaux des éléments dégénérés sont colorés comme les noyaux des jeunes éléments, mais d'une manière moins intense.

« On peut donc reconnaître avec certitude ces noyaux comme tels, et aussi certaines inclusions qui ont été pri-

[1] Par « Kernpunkt », Feinberg comprend cette partie de l'être unicellulaire qui est composée de substance chromatique et qui se colore en rouge par le Romanowsky ; il l'appelle d'un nom nouveau pour la bien distinguer du noyau, ce dernier a une structure alvéolaire et posséde un nucléole.

ses par erreur pour des protozoaires, des blastomycètes, etc., en contraste absolu avec ce noyau rouge-violet de la cellule carcinomateuse dont le nucléole est toujours intensément bleu. Il me fut, dit Feinberg, comme dans les précédentes publications sur les unicellulaires des tumeurs cancéreuses, permis de trouver dans ces préparations, à l'intérieur des alvéoles, des organismes à contours nets et francs, qui étaient colorés comme suit : leur contenu présentait une teinte bleue, tandis qu'aux environs du centre se trouvait *un point coloré en rouge* (ein roth gefärbter Punkt), qui était séparé du plasma bleu par une zone incolore, visible seulement chez des exemplaires favorables. »

Ainsi, se référant à sa publication déjà citée, Feinberg estime avoir démontré par cette coloration que ces éléments sont des « *selbständige einzellige Organismen* » se trouvant dans les tissus du cancer, et qu'ils sont l'agent pathogène de ces tumeurs.

Dans un opuscule subséquent, Feinberg [1], appliquant encore la méthode de Romanowsky aux éléments nerveux, confirme la nature élective de ce colorant pour les diverses parties des cellules des tissus, et apporte une nouvelle preuve à l'appui de la coloration différentielle entre les cellules du corps et les êtres unicellulaires.

La constatation, pour ce qui concerne les éléments nerveux, est conforme aux faits, mais Feinberg ignore qu'il n'est pas le premier à avoir appliqué cette double coloration aux éléments nerveux.

Feinberg apportait encore, à la fin de l'année dernière, une série d'observations confirmant ses recherches antérieures.

[1] Feinberg. — Ueber den Bau der Ganglienzellen u. über die Unterscheidung ihres Korns von dem Kern des einzelligen tierischen Organismen Monatschrift f. Psych. u. Neurol. Bd. XI, Heft b. 1902.

Pour la première fois, il accompagne ces descriptions d'une planche en couleur où l'on peut se rendre compte, de visu, des caractères propres que le procédé de Romanowsky donne à chaque élément. Il étudie et compare entre eux : cellules végétales, éléments nerveux, levures, cellules cancéreuses et amibes.

Il se résume dans les conclusions suivantes :

« 1. Les Rhizopodes d'eau douce et les Myxomicètes n'ont ni nucléole, ni substance nucléaire (dans leurs formes amœboïdes).

« 2. Dans leurs formes au repos, ils n'ont pas de réseau nucléaire comme les plantes ou les cellules des tissus. A leur place et comme équivalent, ils ont la substance chromat. ou « Kernpunkt » entourée du suc nucléaire. Quelques-uns ont une membrane nucléaire.

« 3. Les *Rhizopodes* ont du suc nucléaire entre le protoplasma et le Kernpunkt.

« 4. Les *levures* n'en ont pas.

« 5. Las *sporozoaires*, même dans leur état de repos, ont la même structure du noyau que les Rhizopodes »

On voit par ces dernières lignes que Feinberg éliminant l'idée de levures, tend plutôt à conduire l'esprit à la conclusion que les éléments par lui décrits sont des sporozoaires.

Il ne le dit pas en propres termes, nous le reconnaissons, mais c'est la déduction logique à laquelle conduit l'analyse des conclusions qu'il livre au lecteur.

Maintenant que nous avons donné des travaux de Feinberg une analyse aussi complète que le permettent les limites de ce travail, nous passerons à l'exposé et à l'étude de nos observations personnelles.

CHAPITRE II

Observations personnelles.

(Résultats obtenus par l'examen avec la méthode de Romanowsky chez quelques levures, infusoires, sporozoaires, tumeurs bénignes et malignes, tissus sains et pathologiques.)

Nous nous sommes strictement tenus aux indications de Feinberg, tant pour l'obtention du matériel d'étude que pour son traitement ultérieur : fixation, durcissement, enrobage et coloration.

Nous eûmes quelques déboires avant d'arriver à un résultat satisfaisant et surtout constant, pour la coloration comme pour la déshydratation par l'éther, que nous obtînmes après quelques modifications peu importantes et pourtant conséquentes, apportées à la technique de Feinberg.

Le Romanowsky, nous semble-t-il, est un colorant très capricieux et d'un maniement particulièrement délicat pour les tissus en dégénérescence.

Si l'on met dans le même bain colorant des préparations de différents tissus normaux et en voie de dégénérescence, fixés et durcis de la même façon et qu'on multiplie les essais, on remarque aisément que les tissus normaux se colorent dans le même temps, et d'une manière toujours identique, tandis qu'au contraire, les éléments des tissus pathologiques sont tantôt trop, tantôt pas assez colorés ; d'autres fois, enfin, ils ont une teinte satisfaisante, sans qu'on puisse déterminer avec suffisamment d'exactitude et à l'avance le temps de réaction.

De même, la décoloration de ces derniers tissus est très capricieuse et nécessite une attention toute particulière et une surveillance constante au microscope.

Nous avons utilisé également des substances colorées selon la marque désignée ; les solutions ont été préparées comme Feinberg l'indique. Nous avons un peu concentré l'éosine, ayant remarqué qu'un second bain de cette substance nuisait sensiblement au résultat obtenu, l'éosine se substitue au bleu de Méthylène sans qu'on puisse en faire un contrôle suffisant.

Nos coupes séjournaient de 15 à 20 minutes dans le colorant et de demi à 3 ou même 5 heures dans le bain d'eau distillée : différenciation suivie au microscope.

Quant à la déshydratation, nous procédons comme suit : au sortir du bain d'eau distillée, égoutter rapidement et soigneusement la préparation, puis tamponner avec célérité au papier à filtrer et plonger la coupe aussitôt dans l'éther.

Cette opération faite, comme on le sait d'après la méthode de Weigert pour la fibrine, avec légèreté et rapidité, ne nuit en rien aux tissus ; ils n'ont pas le temps d'être desséchés ni comprimés, qu'ils plongent déjà dans l'éther. De là, dans le xylol et le baume, et de cette façon nous n'eûmes plus une seule coupe non suffisamment déshydratée.

Afin de ne pas devoir répéter pour chaque cas la technique suivie, nous la donnons ici sous forme de schéma.

Ces fragments de quelques millimètres des pièces à examiner sont placés aussi frais que possible dans :

1. Alcool fort (94 %)	12	heures.
2. Alcool absolu,	12	»
3. Alcool abs. et chlorof.,	2	»
4. Chloroforme,	2	»
5. Chlorof. et paraffine,	2	»

6. Chlorof. paraff. (sur l'étuve) 1 »
7. Paraffine I, 3-6 »
8. Paraffine II, 2-4 »

Les objets sont montés et les coupes confectionnées à 3 et à 2 μ

Ces coupes sont collées à l'eau distillée et mises sur l'éther pour la nuit, puis :

1. Passage à la flamme,
2. Bain de xylol,
3. Alcoel absolu,
4. Alcool fort,
5. Eau distillée,
6. Colorant (bl. de M. et E.) 15-20', même $^1/_2$ heure.
7. Rinçage à l'eau distillée.
8. Bain de différenc. d'eau dist. $^1/_2$, 3 ou 4 heures,
9. Sécher rapidement au papier buvard.
10. Bain à l'éther.
11. Xylol,
12. Baume au xylol.

Des recherches de contrôle furent instituées dans chaque cas par les méthodes ordinaires de coloration : Hémalaun + Eosine et Hémalaun + van Gieson.

Les préparations ont été examinées et dessinées avec Leitz = ocul. 4. obj. im. hom. $^1/_{12}$.

§ 1. *Levures.*

M. le professeur Galli nous a aimablement procuré deux sortes de cultures d'*oïdium albicans*, une culture de 2-3 jours et une culture vieille et impure, datant de quelques mois.

Les levures furent fixées sur porte-objet par la méthode sèche, et colorées au Romanowsky.

Les préparations fraîches se colorent très facilement et en peu de temps.

On observe 3 types essentiellement différents d'éléments.

Les uns, de beaucoup les plus nombreux, au protoplasma rouge (comme celui d'une hématie colorée par l'éosine), sont ronds ou ovales ; au centre, ou dans les parties périphériques, se trouve un corps violet, de forme ovalaire, incontestablement le noyau, immédiatement enveloppé par le protoplasma, sans zone claire intermédiaire. Quelques éléments ont des vacuoles dans leur protoplasma, vacuoles qui augmentent en volume et en tension, et finalement fusionnent en une seule vacuole limitée par une mince couche de protoplasma, plus épaisse en un point, là où se trouve le noyau, et rappelant en tout une vésicule adipeuse.

Les autres éléments, peu nombreux : 1-2 au plus par champ microscopique, sont ronds, à protoplasma finement granuleux, d'un bleu clair, séparé d'un noyau rond lui aussi et régulier, coloré intensément en violet, par une zone claire assez étendue, égalant même en largeur le diamètre du noyau.

On rencontre, enfin, de nombreux éléments sans noyau, rouge-vif ou violets ; chez les premiers, le protoplasma est homogène, vitreux et finalement incolore ; chez les seconds, il est très finement granuleux.

Quant aux cultures vieilles, elles se colorent avec infiniment de lenteur et après de multiples essais.

Ce protoplasma des éléments est teint en bleu sombre, en violet ou en rouge ; bon nombre d'éléments sont hyaliens, transparents, incolores, et finalement disparaissent.

La plupart des levures de ces vieilles cultures sont sans noyau, elles ressemblent à s'y méprendre au type précédemment décrit, qui ne serait selon toute apparence, qu'une levure en voie de régression.

En résumé : les éléments normaux observés présentent bien les teintes indiquées par Feinberg, mais, par contre, nous constatons la présence d'une zone claire périnucléaire que l'on ne saurait admettre de provenance artificielle. Dans les éléments encore nucléés, qui cependant périclitent et dont le protoplasma est coloré en rouge vif, cette même zone a disparu.

§ 2. *Infusoires.*

Les quelques genres d'infusoires examinés : *Paramaecium*, *Stylonychium*, *Amoeba*, *Vorticella*, ont été fixés dans l'alcool fort, le sublimé ou par la méthode sèche.

Les préparations obtenues par ce dernier procédé n'ont pas été utilisées, vu l'imperfection de la fixation.

La coloration par le Romanowsky s'effectue lentement et ne donne pas constamment de bons résultats ; les images sont pâles et souvent peu nettes.

Le *protoplasma* de ces unicellulaires se colore en bleu ou bleu tirant sur le violet ; les vacuoles sont incolores.

Le *noyau*, souvent excentrique, prend une teinte rouge-vif, homogène. La membrane nucléaire est à même le protoplasma cellulaire, seul l'*amibe* possède une zone incolore, circulaire, entre ces deux substances, encore n'est-elle pas toujours bien marquée ; elle nous paraît être le produit de la rétraction due au fixateur. Le noyau de la *vorticelle* est polylobé et légèrement granuleux ; les grains sont ça et là dispersés dans le noyau, à d'autres endroits, ils sont groupés par petits amas et sont intensément rouges.

Nulle trace de nucléole dans les nombreux infusoires examinés.

D'après nos préparations d'amibes, la zone claire exis-

terait entre le nucléaire et le protoplasma cellulaire ; tandis que d'après Feinberg, cette même zone se trouverait entre la membrane nucléaire et le « Kernpunkt », il la considère comme étant le suc nucléaire non coloré, tandis que, ainsi que nous l'avons dit, ce serait un produit artificiel, une rétraction imputable au réactif. Ce fait que nous avons constaté, le vide entre la membrane nucléaire et le protoplasma cellulaire, parle d'une façon péremptoire pour cette interprétation.

Résumé : Colorations indiquées par Feinberg, pas trace de nucléole ou de zone claire existant entre le protoplasma cellulaire et le corps chromatique.

§ 3. *Sporozoaires.*

Les sporozoaires ont été traités par la méthode sèche et par fixation et durcissement de fragments d'organes dans lesquels ils se trouvent dans l'alcool fort. Le Romanowsky, l'hémalaun, l'éosine ou le van Gieson ont été les colorants usités.

Nous avons examiné : 1° le *Coccidium cuniculi*, 2° la *sorcocystis tenella* (anc. Balbiania), et 3° le *Monocystis tenax* du lumb. agricola.

1° *Coccidium cuniculi.*

Nous ne voulons pas nous étendre sur la description des formations produites par la coccidie du lapin.

Ce sporozoïte libre s'enfonce, comme on sait, dans une cellule cylindrique du revêtement des canalicules biliaires, s'y développe, augmente de volume, puis son noyau se fragmente en une masse de petits corps qui s'enveloppent de protoplasma ; ce sont de nouveaux sporozoïtes qui, mis en liberté, vont être la cause de l'infection endogène.

Le protoplasma de ces sporozoïtes est coloré en bleu foncé, le noyau en rouge à violet, masse assez régulièrement ronde et homogène. Quand le sporozoïte, arrivé au stade où son noyau se fragmente, prend un peu différemment les couleurs, son protoplasma se colore en bleu légèrement teinté de violet, le noyau rentrant est aussi violet-clair et entouré d'un halo plus clair. Les noyaux des jeunes sporozoïtes sont rouge vif à violet, le protoplasma bleu sombre.

Nous n'avons pas réussi à distinguer de nucléole dans aucun des innombrables sporozoïtes examinés, en dépit de ce qu'en dit tout récemment Doflein.

Le sporozoïte qui vient de pénétrer dans une cellule est en tout, plus petit que le nucléole de l'élément biliaire et qui plonge toujours dans une vacuole ; il grossit peu à peu et, au moment où il se fragmente, il a 1 $^1/_2$ fois, environ, le volume d'un noyau de cellule des canalicules biliaires.

Les cellules, tant celles des conduits biliaires que celles du parenchyme hépatique, ont la coloration ci-dessus décrite. Nous n'y revenons pas.

2° *Sarcocystis tenella.*

Quelques kystes ont été crevés frais et leur contenu traité par la méthode fraîche ; la fixation laissant à désirer, nous ne nous y arrêterons point et passerons directement à l'étude des kystes logés dans la paroi musculaire de l'œsophage ; fixés dans l'alcool fort pour être colorés par le Romanowsky.

Les sporozoïtes sont petits, leur forme rappelle celle d'une tranche de banane.

Le protoplasma est teint en bleu plus ou moins foncé, une des extrémités, colorée faiblement en rouge clair, est

remplie de petites granulations rouge-foncé ; cette zone occupe le quart du sporozoïte. Dans le troisième quart, en partant du pôle dont nous venons de parler, on rencontre aussi les mêmes granulations ; elles sont groupées en une zone occupant tout ce troisième quart du corps du sporozoïte. Ces granulations sont en tout analogues à celles de l'extrémité ; la seule différence est qu'on les voit plongeant dans le protoplasma bleu.

La coupe transversale du sporozoïte permet de constater que ces granulations, placées sur une seule rangée, occupent la périphérie du corps, le centre en est complètement libre, il est incolore.

Fort rares, les sporozoïtes qui n'ont qu'un corps granuleux que nous considérons comme noyau. Nous n'avons pu constater la présence de membrane, ni dans l'un, ni dans l'autre de ces corps.

Il est possible de rencontrer, ça et là, ces granulations mises en liberté et répandues dans le protoplasma du sporozoïte qui se désagrège et, bientôt, donne libre issue à toute la masse de ces granules qui se répandent dans le milieu ambiant.

Le volume du noyau équivaut à celui des cellules musculaires rencontrées sur la préparation, et le diamètre des granulations est le même que celui des grains de chromatine rencontrés dans les noyaux des cellules musculaires striées ; ces dernières ont un protoplasma coloré en rouge clair, le noyau et les nucléoles en violet.

3° *Monocystis tenax.*

Des fragments de testicule contenant le parasite ont été fixés dans l'alcool fort et colorés au Romanowsky et à l'Hémalaun avec éosine ou au van Gieson.

La spore du monocystis contient 8 sporozoïtes ; la mem-

brane de la spore normale reste non colorée, elle se colore soit par le Romanowsky, soit par l'Hémalaun avec l'éosine, en jaune clair par l'acide picrique (v. Gieson). Le protoplasma du sporozoïte est bleu clair (violacé avec v. G.), très finement granuleux, il contient en son milieu un corps ovalaire, coloré en bleu foncé à violet, granuleux lui aussi, mais les granulations sont si serrées les unes contre les autres que l'on ne peut guère les distinguer. Ce corps est ovalaire dans la spore, alors que les sporozoïtes sont serrés les uns contre les autres. A l'état libre, ce même corps est plutôt sphérique.

Nous avons fait de multiples tentatives, infructueuses du reste, afin d'obtenir une autre coloration de ce corps, soit par un séjour prolongé dans l'éosine, que nous employons d'ordinaire, soit par un bain dans une solution d'éosine très concentrée. Nous ne réussîmes jamais à voir ce corps prendre une autre couleur que le bleu plus ou moins foncé.

Dans les coupes, si rouges même que l'on ne distinguait plus aucune structure des tissus de l'organe, le protoplasma des sporozoïtes était bleu clair et ce corps bleu foncé à violet.

Libres, les sporozoïtes prennent les mêmes colorations; il ne pourrait donc être question d'un manque de diffusion des matières colorantes au travers d'une coque par trop étanche.

L'hémalaun associé à d'autres colorants conduit aux mêmes conclusions.

Le corps ovalaire central, coloré intensément par l'hémalaun est une masse de substance chromatique ne différant en rien de la substance chromatique des noyaux des cellules du testicule, de l'intestin et de la tête du spermatozoïde du Lumb. agricola.

Tandis que les cellules des tissus, avec le Roma-

nowsky, ont un noyau coloré en rouge plus ou moins vif et un nucléole bleu foncé, ce corps ovalaire du parasite reste, au contraire, teint en bleu clair à bleu foncé. Le protoplasma du parasite prend une teinte bleue claire.

Résumé : En dépit de toute tentative, le *noyau* des sporozoïtes du Monocystis tenella se colore en *bleu* foncé, alors même qu'une surcoloratian à l'éosine rend méconnaissable le tissu même du testicule du lumb. agricola dans lequel ce parasite est logé.

Les sporozoïtes des deux autres espèces examinées ont les teintes indiquées par Feinberg. Nous nous contentons pour le moment d'enregistrer ces faits, nous réservant d'en tirer au chapitre III de ce travail les déductions qu'ils comportent.

§ 4. *Carcinomes.*

Nous avons eu l'occasion d'examiner 9 carcinomes frais et pour la plupart très jeunes, dus à l'obligeance de MM. les professeurs Roux et Mermod. Une description sommaire de la tumeur accompagnera l'étude que nous faisons des préparations microscopiques.

Ces tumeurs se répartissent comme suit :

3 carcinomes du sein avec ganglions,
2 carcinomes de l'aryténoïde,
1 carcin : IIme de l'ovaire,
1 kyste papillifère carcinomateux de l'ovaire,
1 papillome et carcinome de la vessie.

Premier cas.

Carcinome du sein, femme de 39 ans.

La malade s'aperçut au printemps 1902 qu'elle avait dans le sein une grosseur du volume d'une noisette. Elle vint se faire opérer en février 1903.

La tumeur a alors le volume d'un œuf de poule ; glandes dans l'aisselle.

Des fragments de ganglions sont prélevés immédiatement après l'opération et traités comme il a été dit.

C'est à peine si l'on réussit à découvrir ça et là quelque reste de tissu du ganglion lui-même, tant est intense la prolifération carcinomateuse dans les vaisseaux et dans les espaces lymphatiques.

Ces cellules carcinomateuses sont volumineuses, le protoplasma est peu abondant, bleu clair, finement granuleux ; le noyau est très grand, ovalaire ou irrégulier, la membrane et le réseau prennent une teinte rouge à rouge-violet. Il n'y a pas de nucléole dans la presque totalité des cas, et là où il existe, il est bleu intense.

Pas de mitose.

De nombreuses cellules et noyaux en voie de métamorphoses régressives : la dégénérescence hyaline du protoplasma cellulaire est la forme la plus fréquente. On aperçoit dans le protoplasma cellulaire une gouttelette hyaline, colorée en orange pâle, qui grandit peu à peu, et finit par occuper toute la cellule ; elle enserre le noyau dans certains cas. Celui-ci alors s'atrophie, se ratatine, se fragmente. Le résultat ultime est la formation de petits corpuscules orange clair, hyalins, avec un petit point rouge plus ou moins excentrique à l'intérieur ; les débris du noyau entraînent avec eux des bribes de protoplasma. Parfois il se forme autour de la goutte hyaline une vacuole qui a bientôt fait d'atteindre les confins de la cellule. Noyau et protoplasma dégénérés forment alors un corps unique ou, par fragmentation, des corpuscules isolés dans une immense vacuole ; ils se ratatinent de plus en plus en même temps qu'ils deviennent plus transparents, enfin ils ne colorent plus et disparaissent.

Lorsque les corpuscules, uniques ou nombreux dans la vacuole, sont pressés les uns contre les autres, et lorsqu'ils la remplissent complètement, si bien que l'on ne peut distinguer entre la paroi de la vacuole et la substance protaplasmique, on a parfaitement l'illusion d'un ou de corpuscules, limités par

une membrane qui leur est propre, et la distinction n'est rigoureusement possible que si les corpuscules sont moins entassés, ou si la rétraction mécanique les a éloignés de la paroi de la vacuole, ou enfin, quand cette dernière est pleine de liquide.

Ces corpuscules, du reste, correspondent aux corps dits de Plimmer.

Dans ce cas donc, la dégénérescence simultanée du noyau et du protoplasma, avec fragmentation consécutive des parties, en l'absence de tout nucléole, donne lieu à la formation de granulations de tout volume, logées ou non dans des vacuoles, de teinte orange clair et hyalines, ayant à leur intérieur un grain plus foncé, orange à rouge.

Nous avons affaire ici essentiellement à la dégénérescence hyaline de l'élément cellulaire.

Deuxième cas.

Carcinome du sein, femme de 46 ans.

La malade remarqua la tumeur pour la première fois en août 1902 ; elle était alors grosse comme une pièce de 5 francs. Au moment de l'opération, février 1903, elle a le volume d'un œuf de poule, ou peu s'en faut.

Un fragment de la tumeur est pris dans la partie périphérique, au moment de l'opération, et traité comme d'habitude.

Nous avons ici une forme squirrheuse avec « stolons » abondants qui envahissent le tissu adipeux.

Les cellules carcinomateuses ont la coloration mentionnée pour le cas précédent, nous n'y revenons pas ; la plupart ont un nucléole, pas de figures karyokinétiques.

Outre les corpuscules ci-dessus étudiés, on observe encore de petits corps bleu foncé, ayant une zone orange clair ; le corps central n'est autre qu'un nucléole expulsé ou tombé du noyau et de la cellule en désorganisation.

Troisième cas.

Carcinome du sein, femme de 64 ½ ans.

Il y a 8 mois, la malade s'est aperçue qu'elle avait une petite

tumeur dans le sein ; ça marche lentement, et, actuellement, (fin février 1903) à l'opération, la tumeur atteint à peine le volume d'un petit œuf de poule. Les ganglions sont minuscules.

Traitement habituel de la pièce.

Les ganglions sont le siège d'une lymphadénite chronique avec quelques foyers de dégénérescence hyaline ; pas trace de métastase.

La tumeur est un squirrhe.

Les cellules sont grandes et bien colorées, le nucléole est constant et d'un bleu intense. Quelques mitoses normales et atypiques.

Nombreuses cellules en voie de régression donnant naissance à des formations analogues à celles décrites dans notre premier cas.

On constate de nombreux microbes, bâtonnets courts et épais, dans les coupes de cette tumeur ; il est à noter qu'elle n'était pas ulcérée.

La présence de ces microorganismes s'expliquerait tout simplement par le fait que le colorant ne doit pas être filtré et qu'il datait de décembre, préparé donc depuis 2 ½ mois.

Quatrième cas.

Carcinome de l'aryténoide, homme de 65 ans.

Notons dès l'abord que ce malade a eu la syphilis en 1877-78.

Il y a 3 mois la voix change, comme le malade voyait son mal s'accentuer, il se décida à consulter en janvier 1903. On constata alors, à la palpation externe, une tumeur grosse comme une noix sur le thyroïde, et une tuméfaction comme une lentille, ulcérée sur la corde vocale. Un fragment fut envoyé à fin d'examen avec diagnostic clinique : gomme ulcérée ou, peut-être, carcinome. On donna en son temps du J. K. au malade, et on constata la diminution de la tumeur externe sous l'influence de ce médicament.

Le diagnostic anatomique fut : Carcinome à cellules pavimenteuses avec abondantes figures karyokinétiques typiques et atypiques, répandues dans toutes les parties de la tumeur.

Nombreuses sont les mitoses avortées dont les fragments de

chromatine s'égrènent dans et hors le corps cellulaire. On rencontre, de ce fait, de multiples grains rouges, épars ou par groupes, dans le protoplasma cellulaire ou entre les cellules. La plupart de ceux qui sont intracellulaires sont contenus dans une vacuole. Un certain nombre de ces grains de chromatine s'en vont, entraînant avec eux des débris de protoplasma cellulaire, qui est toujours d'un beau bleu, dans les cas où il provient des cellules en voie de division. On a ainsi la formation de petits corps bleus, ayant un corpuscule rouge dans leur intérieur. Selon le moment de la formation de ces corpuscules, on voit le corps rouge excentrique auquel adhèrent des lambeaux de protoplasma qui petit à petit enveloppent ce corpuscule rouge ; les angles s'émoussent et, enfin, on obtient de petits corps ovalaires, sans membrane limitante toutefois. Le volume de ces petits corps varie, mais, dans la majorité des cas, il ne dépasse guère celui du nucléole de la cellule cancéreuse.

Nous n'avons pas constaté la présence d'une zone claire entre le corps central et le protoplasma.

Ça et là, on en voit une pâle ébauche, lorsque les lambeaux protoplasmiques ne sont pas encore complètement organisés autour de ce petit corps.

Quand les corpuscules se trouvent dans la cellule, ils plongent en général dans une vacuole ; s'ils sont extracellulaires, la plupart sont à même le tissu, dans le ciment intercellulaire.

Le protoplasma a perdu ses granulations, il est homogène et d'un bleu très pâle.

On observe dans ce carcinome un autre genre de corpuscules, d'apparence inverse ceux-là. En effet, le corpuscule central est bleu intense et la zone périphérique rouge.

Eh bien, ces corps se forment aux dépens de débris de noyaux dégénérés au repos, entraînant avec eux le nucléole ou les fragments de celui-ci. Ces petits corps sont du volume d'un nucléole normal, souvent plus grands. Dans ces cas, le protoplasma cellulaire a subi la dégénérescence hyaline, il est de plus en plus clair et ratatiné, forme une énorme vacuole par sa rétraction, vacuole dans laquelle plongent des débris de noyaux isolés et de corpuscules néoformés.

La partie ulcérée de la tumeur est le siège d'une vive inflammation ; abondants leucocytes et riches floraisons de streptocoques. On trouve çà et là aussi des colonies de levures, en tout semblables aux corpuscules ci-dessus décrits, mais de forme régulière et entourées d'une capsule à double contour.

Les éléments en dégénérescence, nous tenons expressément à le faire remarquer, se rencontrent dans toutes les zones de la tumeur, au centre comme à la périphérie, dans les cellules à même l'ulcération comme dans les éléments isolés et d'avant-poste qui pénètrent dans les tissus sains encore. Partout aussi il y a de ces corpuscules ; partout, enfin, on rencontre d'abondantes karyokinèses.

La tumeur, dans sa totalité, n'atteint pas les dimensions d'une petite noisette, et chaque fragment donne des coupes de 2-3 mm. de superficie. L'épithélium de la corde vocale présente la coloration typique du Romanowsky, précieux point de comparaison.

En résumé, nous avons ici deux sortes de corpuscules :

1. Corpuscules à centre bleu, à zone périphérique rouge, provenant de nucléole et de fragments de noyau au repos.

2. Corpuscules plus petits, à centre rouge et zone périphérique bleue, provenant de fragments du noyau et du protoplasma, cellules en voie de mitose avortée. Ces derniers correspondraient aux corps décrits par Feinberg. Ils ont de plus une grande analogie avec les levures, n'était la membrane à double contour de celles-ci et leur forme parfaite.

Cinquième cas.

Carcinome de l'aryténoide, homme de 47 ans.

Ce malade a eu la lues à 16 ans.

Il remarque depuis 2-3 mois que sa voix baisse petit à petit pour s'éteindre enfin complètement ; en même temps dysphagie assez accentuée et dyspnée. Il se fait examiner en janvier 1903. On voit sur l'aryténoïde droit une tumeur ulcérée de la grosseur d'une noisette. On l'envoie après l'extirpation à l'Institut pathologique, aussi avec diagnostic douteux, entre gomme ulcérée ou carcinome. L'examen anatomique confirme cette dernière

hypothèse, c'est en effet un carcinome à cellules parimenteuses, se propageant par les vaisseaux lymphatiques du tissu conjonctif sous-épithélial.

Les cellules cancéreuses sont très colorées ; quelques-unes sont en voie de division et on observe, dans les cas de mitoses avortées où il y a fragmentation du noyau, la production des petits corpuscules ordinaires déjà décrits, ayant un centre rouge et une bordure bleue, plus ou moins foncée et de forme plus ou moins régulière.

Les éléments en désintégration sont peu abondants, aussi rencontre-t-on peu de corpuscules. Bien des cellules subissent la dégénérescence hyaline, d'autres, dont la mitose avortée ne se fragmente pas mais dégénèrent eu bloc, se ratatinent et finalèment disparaissent.

On rencontre aussi dans ces cas de nombreuses levures, des coques et des bâtonnets courts et épais sur la partie ulcérée de l'épithélium recouvrant la tumeur.

Ici aussi donc, les petits corpuscules ronds ou ovalaires, plus ou moin réguliers, à centre rouge et bordure bleue, proviennent de la désintégration de la substance chromatique daus les cellules à protoplasma encore sain, et dont la mitose avorte avant d'être achevée.

Sixième cas.

Carcinome de la portion, femme de 35 ans.

La malade perd son sang depuis ses dernières périodes (novembre), on sent une masse en chou-fleur occupant la lèvre postérieure de la portion. On pratique l'opération au commencement de décembre 1902. Sur une coupe médiane antéro-postérieure, on voit que toute la portion est transformée en carcinome qui commence à envahir le corps, mais qu'il est cependant très nettement délimité encore. On prélève un fragment central et un fragment périphérique que l'on traite comme d'ordinaire.

1. Fragment de la tumeur même. On a grand'peine à obtenir une coloration satisfaisante, on examine après de multiples manipulations et essais absolument infructueux.

Rares figures karyokinétiques ; abondantes cellules en dégénérescence et en voie de désintégration.

On observe 4 espèces principales de corpuscules :

a) Des nucléoles isolés répandus au hasard.

b) Corpuscules provenant du nucléole expulsé, entraînant avec lui des fragments de noyau (centre bleu, pourtour rouge, plus volumineux qu'un nucléole).

c) Vacuolisation plus ou moins complète du noyau qui contient encore le nucléole à l'un des pôles de la vésicule.

Au stade ultime, quand la vacuole se rompt, on a la production des corpuscules décrits en *b*.

d) Fragmentation de noyau et nucléole au repos, formation de corpuscules plats ou moins petits, à centre bleu et à pourtour rouge, de toutes formes, répandus dans les cellules voisines, entre les cellules et souvent dans la vacuole même de leur cellule d'origine totalement détruite.

e) Ça et là des gouttelettes oranges de substance hyaline, de nombre et de volume variable.

2. Fragments pris à la périphérie de la tumeur dans le corps de l'utérus.

La coloration est aisée, abondantes cellules cancéreuses normales nombre de mitoses typiques et atypiques, complètes et avortées.

Outre les formes ci-dessus décrites, on rencontre de nombreux corpuscules ovalaires, plus ou moins réguliers, à centre rouge, à contours bleus, provenant de karyokinèses avortées.

Ce sixième cas, comme les précédents, nous montre que ces corpuscules, rouges au centre et bleu à la périphérie, proviennent de kynèses avortées et ne se rencontrent que là où on constate cette impuissance de la cellule à parachever sa division. Partout ailleurs, on peut avoir toutes sortes de corpuscules, mais aucun de l'espèce dont nous parlons.

Septième cas.

Carcinome secondaire de l'ovaire, femme de 39 ans.

Malade opérée en juin 1902 pour carcinome de l'estomac

(pylorectomie), le péritoire et les annexes parurent alors indemnes. En octobre de la même année on s'aperçoit que l'ovaire doit augmenter sensiblement de volume, La malade est opérée en janvier 1903; il y avait un peu d'ascite, on extirpe une tumeur de l'ovaire droit, grosse comme un tête d'adulte, multiloculaire et à surface interne couverte d'excroissances papillaires nombreuses, à base large et de peu de hauteur. Le contenu liquide des cavités est filant, jaunâtre et dépose d'abondantes cellules épithéliales macérées.

La tumeur présente également le long de la trompe de nombreuses petites papilles contenant en partie des kystes. Traitement usuel. La coupe microscopique nous montre une tumeur formée de nombreuses cavités sphériques ou ovalaires selon la compression, de diamètre variable, revêtues d'un bel épithélium soit cubique, soit aplati et à plusieurs rangées de cellules polymorphes. Ces cellules ne présentent pas de dégénérescences, peu ou pas de mitoses. Les cavités de ces petits kystes sont remplies de cellules en voie de régression. On rencontre d'abord des cellules entières, hydropiques, énormes, dont le noyau aussi est hydropique, ou au contraire, ratatiné.

Puis on voit la fragmentation de ce noyau dans et hors les cellules, portant une nuée de granulations de toutes formes et de tout volume, de coloration indécise, violet sale.

Les petits kystes contiennent en outre de nombreux corpuscules à couches concentriques (corpora arenacea).

La dégénérescence hydropique est ici la dominante, aussi ne rencontre-t-on pas les diverses espèces de corpuscules décrits à propos des autres tumeurs, la cellule et ses éléments étant déjà complètement altérés lors de sa fragmentation.

Huitième cas.

Kyste papillifère carcinomateux de l'ovaire, femme de 40 ans.

On remarque une augmentation de volume du ventre depuis l'automne 1902. Douleurs sourdes dans les reins ; époques régulières, d'abondance moyenne, indolores. La malade se fait opé-

rer pour hernie ombilicale en février 1903, et à l'opération, on trouve le kyste gros comme une tête de fœtus. Nombreuses végétations papillifères sur la face péritonale. L'intérieur des loges est aussi tapissé de longues végétations flottantes dans un liquide citrin légèrement filant.

L'épithélium des papilles est composé de plusieurs couches de belles cellules cylindriques ; les cellules des rangs inférieurs sont polymorphes.

Coloration facile et bien réussie.

Pas de mitoses.

Les cellules des papilles plongeant dans la cavité sont normales dans la grande majorité des cas, les quelques éléments atteints sont en dégénérescence hyaline.

Les tubes épithéliaux qui ont envahi les parois du kyste ont leur lumière remplie de cellules hydropiques, pour la plupart entières encore. On constate dans le ciment intercellulaire et dans les cellules du revêtement papillaire seulement, de très nombreux grains d'un rouge vif, ronds, brillants, n'étant autre chose que des gouttelettes hyalines, provenant de la dégénérescence hyaline au début des cellules de revêtement des papilles.

Il existe en outre, dans les coupes de cette tumeur, d'abondants bâtonnets courts et épais, et d'autres aussi épais, mais plus longs.

La plupart des éléments de cette tumeur de l'ovaire ne présentent pas de dégénérescence, on ne retire aucune mitose, on ne constate comme éléments dégénérés que des cellules hydropiques et des gouttelettes hyalines répandues dans l'intérieur et hors des cellules.

Neuvième cas.

Papillome carcinomateux de la vessie. Homme de 45 ans.

En été 1901, pendant 3 mois, urine sanguinolente par intervalles, sans cause appréciable. Fréquence normale, pas de douleurs. Régime lacté. Tout passe jusqu'en octobre 1902. Sans cause connue, l'urine devient rouge ; rapidement elle devient

épaisse, foncée, comme du sang pur, puis elle contient des caillots.

Pas de douleurs, fréquence normale.

L'hématurie continue jusqu'à l'opération sans autre symptôme que l'anémie et l'affaiblissement. Opéré fin mars 1903.

On sort de la vessie une tumeur à large implantation, grosse comme une mandarine, sise près de l'embouchure de l'urêtre droit, tumeur à villosités longues et fusiformes. On constate microscopiquement que les villosités sont recouvertes d'un épithélium stratifié, rappelant l'épithélium de la vessie, cellules aplaties, cubiques surtout, mais aussi cylindriques. La membrane propre est rompue; le tissu conjonctif sous-épithélial et la musculature sont envahis par des colonnes et des tubes cellulaires épithéliaux. Ça et là, quelques mitoses normales et atypiques, ces dernières un peu plus fréquentes.

Très peu de cellules dégénérées, que l'on rencontre surtout dans les tubes et cordons cellulaires intrapariétaux. On observe comme produits ultimes de désagrégation nucléaire et cellulaire de petits fragments irréguliers, de volume minime (le $^1/_4$ ou $^1/_6$ d'un nucléole), rouges, provenant du noyau en régression. D'autres corpuscules bleus pâles n'étant autre chose qu'un nucléole expulsé ou tombé d'un noyau lui-même en voie de désorganisation plus ou moins avancée.

On rencontre, en outre, des granulations bleues, intraprotoplasmiques, provenant du plasma cellulaire, qui, lui-même, est homogène, hyalin et d'un bleu pâle, comme lavé, tandis que le protoplasma de la cellule normale est d'un bleu un peu plus foncé et très finement granuleux.

Dans ces cas donc, on ne rencontre que des débris informes, de provenance cellulaire et mulléaire, et pas de corpuscules rappelant, de près ou de loin, un organisme inférieur ou les formes décrites par les auteurs.

§ 5. *Sarcomes.*

I. *Sarcome du fémur*, fille de 16 ans.

Cette fillette accuse brusquement une vive douleur à la racine de la cuisse qui est légèrement enflée. Très forte température. Cette dernière et quelques caractères de l'enflure font hésiter entre les diagnostics de tumeur maligne et d'ostéomyélite. Une incision et excision exploratrices enlèvent tous les doutes et le diagnostic anatomique est : sarcome du fémur à cellules polymorphes.

Les éléments de la tumeur sont bien conservés, il y a peu de cellules frappées de dégénérescence, et les débris que l'on rencontre ça et là proviennent, soit de fragments du protoplasma, soit du noyau, soit de nucléoles entiers expulsés; quelques-uns ont aussi une zone rouge, venant des débris nucléaires. A part ces derniers, il n'y a pas de parcelles plus ou moins organisées rappelant les corpuscules vus précédement.

II. *Mélanosarcome des ganglions lymphatiques du pli du coude.* Homme de 36 ans.

On extirpa à ce malade, il y a 6 ans, « un grain de beauté », au pli du coude, gros comme une lentille, très noir et qui, les derniers temps, avait rapidement crû.

Le malade remarqua, il y a 2 ans, qu'il avait dans la peau, une tumeur grosse comme une noisette, il ne s'en préoccupa pas autrement. Mais, en octobre 1902, la voyant grosse comme une noix, il vient consulter, mais refuse de se faire opérer. Il se soumet à l'extirpation en février 1903 ; à ce moment la tumeur était grosse comme une orange, composée de 3 tumeurs plus petites et d'une quantité de petits noyaux secondaires, remontant dans la gaîne des vaisseaux jusqu'à l'aisselle. On l'extirpa

avec le *n.* médian compris dans la tumeur, ce dernier excisé sur une longueur totale de 1 dem. (0,1). A la coupe macroscopique : tumeur noire-brune, avec foyer de dégénérescence.

Au microscope, on retrouve avec peine ça et là, les traces du ganglion sous forme de tissu adénoïde, rempli de lymphocytes, la tumeur est composée de cellules polymorphes, remplies de pigment qui se colore en vert foncé avec le Romanowsky.

Dans les parties non dégénérées de la tumeur, les cellules sont à gros noyau, on distingue à peine le protoplasma que l'on reconnaît surtout quand il est bourré de pigment ; celui-ci se trouve, soit semé dans toute la cellule sous forme de poudre impalpable, soit répandu par petits amas.

Le noyau de la cellule est grenat à rouge, sans nucléole. On trouve la chromatine accumulée en petits points plus foncés dans une petite quantité de noyaux. Pas de karyokinèses.

A la périphérie des parties dégénérées, dans lesquelles on ne reconnaît qu'une masse plus ou moins homogène, on rencontre d'abord des cellules en régression. Les unes sont en dégénérescence, le noyau atteint est ratatiné et, dans certains cas, presque expulsé de la cellule ; dans d'autres, il est perdu au sein de débris de toute provenance. Des noyaux non encore complètement dégénérés se fragmentent en petits corpuscules rouges-grenat, soit dans le protoplasma cellulaire, soit entre les cellules. Le pigment mis en liberté se répand aussi entre les éléments, ou contribue à former des paquets de masses complètement désorganisées.

Dans ces cas donc, nous retrouvons les mêmes débris déjà constatés chez les autres tumeurs avec des éléments en désagrégation.

On ne rencontre pas non plus ici des corpuscules à centre rouge et périphérie bleue ; le fait s'explique par l'absence de mitoses ; nous avons vu que ces corps naissent des cellules en voie de division avortées.

§ 6. *Verrue papillomateuse de la peau.*

Il s'agit d'un papillome de la peau de l'abdomen, extirpé chez une femme de 40 ans, au cours d'une opération dans la région.

La tumeur rappelle en tous points une mûre. Nous n'en donnerons pas une autre description. L'examen microscopique fit porter le diagnostic d'endothéliome, les cellules des couches profondes de Malpighi, étant fortement pigmentées. Ça et là des figures karyokinétiques typiques. Les éléments sont normaux, très rares sont les débris et les cellules dégénérées; on rencontre ceux-ci surtout à l'intérieur des nids formés par les cellules endothéliales, sous l'aspect de fines granulations irrégulières, variables de forme et de couleur, répandues entre les cellules, analogues à celles décrites dans les chapitres précédents. Les cellules non fragmentées sont en dégénérescence hyaline, quand, étant pigmentées, elles se fragmentent, le pigment se répand entre les cellules sous forme d'une fine poussière de teinte verdâtre par le Romanowsky.

§ 7. *Tuberculose.*

Il s'agit ici d'un cas de tuberculose miliaire ; nous avons pris quelques fragments de poumon à l'autopsie qui eut lieu 4 heures après la mort (personne de 25 ans).

Les parties caséeuses, au sein de masses finement gra-

nuleuses, sans coloration, contiennent d'abondants fragments de cellules.. de noyaux et de nucléoles de tout volume et de toute forme. On n'en reconnaît la provenance qu'à la teinte et à l'aspect des débris quand ils ne sont pas encore totalement émiettés ; granules bleues clair, rouges, violettes, bleues foncé.

Nombreuses sont les cellules en voie de dégénérescence dans les alvéoses d'un tubercule et siège de pneumonie caséeuse. Et d'abord toute la gamme des cellules hydropiques, augmentant de plus en plus de volume, et devenant enfin une énorme vésicule claire dans laquelle le noyau s'efface aussi peu à peu, pour disparaître complètement.

On voit des vésicules gonflées outre mesure qui éclatent et laissent échapper un noyau encore entier, ou qui se pulvérise en une pluie de granules rouges.

On observe encore de ces cellules qui se hyalinisent et dont seul le noyau est normal, enveloppé par une zone de protoplasma cencentré d'un bleu intense.

D'autres de ces cellules globuleuses, toutes remplies de granulations rouges qui s'épandent dans la cavité de l'alvéole lors de la rupture de la vésicule.

Enfin quelques cellules ont encore un noyau plus ou moins normal, mais elles sont occupées par des fragments protoplasmiques concentrés sous forme de boucles bleues hyalines et parfois contenues dans une vacuole.

Les innombrables débris de ces cellules en régression et en destruction sont représentées par des granulations de volume variable, rouges ou bleues plus ou moins intense, semées dans l'alvéole ou aux abords même du tubercule.

Nous retrouvons donc ici la plupart des formes de corpuscules décrits ailleurs; seuls les corps plus ou moins organisés manquent, corps qui proviennent du nucléole enchâssé dans les débris nucléaires, ou les fragments nu-

cléaires de cellules en mitose, enveloppés de protoplasma cellulaire encore sain. Les corpuscules décrits par Feinberg, et les corps dits de Plimmer sont donc les seuls qui font défaut.

§ 8. *Goître colloïde folliculaire.*

Tumeur d'un volume d'un œuf de poule énuclées chez un adulte de 35 ans.

La coloration en fut très difficile. Enfin les coupes présentèrent des teintes assez réussies. Rares sont les noyaux ayant un nucléole de teinte pâle. Pas de karyokinèse, peu de cellules dégénérées.

On rencontre dans les cellules des follicules, des gouttelettes de tout volume, hyalines, colorées en rouge clair, elles confluent quelquefois, d'autres fois isolées, elles sont expulsées du protoplasma cellulaire et tombent dans la cavité du follicule ; leur réunion forme ces amas hyalins rouges-clair constituant la masse colloïde.

L'aspect de ces gouttelettes de substance colloide est le même que celui des gouttes signalées dans un ou deux cas de carcinome où les cellules étaient en dégénérescence hyaline.

§ 9. *Endométrite.*

Préparations provenant d'un curettage pour endométrite chez une dame de 32 ans.

Il y a peu de mitoses, les nucléoles, bleu-sombre, sont rares ; la plupart des cellules sont normales. Ça et là, on rencontre des amas de granulations, les unes bleues-clair, les autres rouges, provenant d'éléments dégénérés et désagrégés.

On peut également suivre ici la sécrétion cellulaire de

la mucine, colorée en bleu-foncé à violet et comme composée de masses de filament liés les uns aux autres d'une façon très intime. La mucine, sous forme de gouttes, s'amasse dans la cellule, l'accapare de plus en plus en refoulant le noyau et en creusant le corps cellulaire en forme de calice ; elle pend en gouttes du côté de la cavité.

§ 10. *Ganglion spinal.*

Ganglion cervical IIe, provenant d'un jeune lapin. Avec le Romanowsky, les éléments prennent les teintes suivantes :

Protoplasma et granules de Nissl : bleu clair; membrane nucléaire et réseau : rouge à violet; nucléole ; bleu intense; noyaux des cellules de la capsule cellulaire : violet; tissu conjonctif et noyaux des cellules : violet.

Contrairement à ce que dit Feinberg, cette coloration, aux nuances près, était connue et pratiquée avant lui; il suffit de s'en rapporter aux nombreux travaux qui ont suivi la publication de la méthode de Nissl et qui en font foi, en particulier les planches accompagnant l'étude de van Gehuchten et Nelis [1] sur la rage, parue en 1900.

Nous oserions aussi citer notre travail [2] sur la chromatolyse des noyaux de la Xme paire, après résection du nerf pneumogastrique.

[1] V. Gehuchten et Nelis. — Les lésions histologiques de la rage chez les animaux et chez l'homme.

[2] Ch. Ladame. — Lachromatolyse après la résection de la Xe paire ; Nouvelle Sconographie de la Salpêtrière, 1900.

CHAPITRE III

Reprenant maintenant les divers résultats auxquels est parvenu Feinberg, nous allons les comparer à ceux que nous ont fourni nos observations personnelles, afin de tirer de cette comparaison les éléments de nos conclusions.

1. *Colorations des cellules des tissus normaux.*

Les résultats obtenus par le procédé de Romanowski pour colorer les tissus des divers organes du corps sont ceux indiqués par Feinberg, aux nuances près.

Appliquée à la plupart des tissus du corps, cette coloration donne un résultat constant et décrit plus haut. Dès que la cellule commence à s'altérer, la coloration devient difficile et capricieuse. Les teintes du bleu se nuancent à l'infini pour la même espèce de cellules, l'éosine a une grande tendance à prédominer (modification dans les réactions alcalines et acides du protoplasma du noyau et de son nucléole).

Nous n'avons cependant pas poussé assez loin l'étude de ces variations pour vouloir en parler avec plus de détails pour le moment.

2. *Coloration des animaux et plantes unicellulaires,*

Le Romanowski, comme on le sait, a été imaginé pour colorer les hématozoaires du sang des individus atteints de malaria. Mais, malgré cette application, il n'avait jamais été utilisé comme colorant pour d'autres êtres inférieurs. Feinberg, le premier, eut l'idée de l'employer

chez les organismes unicellulaires, plantes ou animaux, pour si, avec ce colorant, on pouvait arriver à trouver des caractères distinctifs entre les différentes espèces. Quelques essais lui firent bientôt reconnaître des moyens certains de diagnostic, il les érigea aussitôt en caractères généraux. Là fut son tort. Il était en effet prématuré d'établir des signes distinctifs absolus basés sur quelques observations.

Ainsi, selon Feinberg, tout organisme unicellulaire qui a un *nucléole* est un végétal, l'absence de ce dernier organe fait ranger l'être inférieur soit parmi les levures, soit parmi les animaux unicellulaires. Et pour trancher entre les deux, vient à notre aide une *zone claire* entre le protoplasma cellulaire et le « kernpunkt ». S'il y a zone claire : *animal unicellulaire* ; si, au contraire, il y a absence de zone claire : *levure*. Ce serait parfait s'il en était généralement ainsi, mais ce n'est pas toujours le cas et nos quelques observations viennent appuyer ce dire.

La question de l'absence du nucléole chez les protozoaires n'est rien moins que résolue, il suffit, pour s'en convaincre, de parcourir les études et les ouvrages spéciaux consacrés à ces animaux inférieurs, et en particulier celles de Döflein [1], de Pfeiffer [2], de Balbiani [3], de Lobbe [4], pour ne citer que les plus importants.

La zone claire entre la membrane nucléaire et le « kernpunkt » est si peu constante que nous ne l'avons dûment constatée chez les infusoires ou les protozoaires

[1] Döflein. — Die Protozoen als Parasiten und Krankheitserregungen nach biologischen Gesichtspunkten dargestellt. Jena 1901.

[2] R. Pfeiffer. — Beiträge z. Protozoen. Forschungen. I Heft. Die Coccidien Krankheit der Kaninchen. Berlin 1892.

[3] Balbini. — Leçons sur les sporozoaires. Paris, 1884.

[4] Labbé. — Das Thierreich. 5me livraison : Protozoa, Sporozoa. Berlin, 1899.

que dans les cas où, résolument, on pouvait incriminer une action mécanique des agents fixateurs ; il y avait une réaction protoplasmique et la scission avait lieu entre le noyau et le protoplasma. Aucun de ces cas ne nous révéla de membrane nucléaire quelconque, colorée en rouge et appliquée contre le protoplasma cellulaire et isolée du « kernpunkt » par un suc nucléaire non coloré. Les noyaux des éléments nerveux, si peu colorés qu'ils soient, montrent cependant toujours à un œil attentif, une structure si fine soit-elle, entre le nucléole et la membrane nucléaire ; on se représente difficilement une zone claire incolore et étant le suc nucléaire qui serait ainsi dans une vésicule n'ayant qu'une paroi et une masse centrale, et rien entre deux.

Rappelons encore la coloration bleue du noyau des sporozoïtes du Lumbr. agricola, décrites dans nos observations, coloration qui fait exception à la règle générale émise par Feinberg. Cette constatation nous oblige à faire les plus grandes réserves au sujet de nos conclusions tirées de nos déductions basées uniquement sur les résultats fournis par le Romanowsky.

3. *Coloration des coupes de carcinomes, autres tumeurs bénignes et malignes, tissus pathologiques.*

Plus nous avançons et plus nous voyons grandir les complications et les difficultés de l'interprétation des images fournies par la coloration au Romanowski. Les éléments des tissus normaux ont une coloration constante et identique en tous points à celle de Feinberg. Les animaux et les plantes unicellulaires et surtout les sporozoaires nous donnent des résultats différant considérablement sur certains points de ceux de Feinberg.

Ces quelques éléments des tissus normaux en voie de

dégénérescence ont des colorations variables qui deviennent parfois d'une interprétation délicate.

Les dégénérescences des tissus pathologiques et des tumeurs exigent, pour être analysées avec exactitude et estimées à leur juste valeur, une technique sûre et spéciale.

Hérissé de difficultés est l'examen des fragments et des débris de ces éléments en dégénérescence et désintégrés, aussi ne peut-on, avec quelque profit, juger de leur nature et de leur provenance qu'en observant les processus divers qui, graduellement, atteignent une cellule dégénérée.

Feinberg, lui, comme nombre de ses prédécesseurs du reste, a constaté le stade ultime où sont parvenus les cellules et les noyaux d'éléments carcinomateux en régression. Il vit des corpuscules colorés d'après sa formule comme des sporozoaires, conclut à leur nature parasitaire et comme ces organismes se trouvent dans le carcinome, il en déduit qu'ils sont l'agent pathogène de cette tumeur.

Et cependant il suffit de suivre dans quelques centaines de coupes de tumeurs ou de tissus pathologiques, les éléments frappés de mort et dégénérant, pour se convaincre que les corpuscules observés ne sont autre chose que des miettes de protoplasma, ou des fragments de noyaux ou de mucléoles, se groupant de façons variées après la désorganisation de l'élément mort, dans certains cas, ou profondément atteint dans d'autres cas.

Ainsi firent Nösske [1] et surtout Apolant et Embden [2]

[1] Nösske. — Untersuchungen über die als Parasiten gedeuteten Zelleinschlüsse in Carcinom. Deutsche Zeitschrift f. Chir. LXIV, 4. 1902.

[2] Apolant u. Embden. — Ueber die Natur einiger Zelleinschlüsse in Carcinomen.

Zeitschrift f. Hygiene u. Infectionskrank. Leipzig, 1903. Bd. XXIV. Heft 3.

Ces derniers auteurs voulurent résoudre l'histogénie des corps de Plimmer en étudiant les dégénérescences des cellules du carcinome du sein chez le chien, avec métastase dans le poumon. Il arrivent à la conclusion que ces corps proviennnent de dégénérescence du protoplasma et du noyau; le sort ultime réservé à ces corps de Plimmer les convainquit facilement que l'on était en présence, non d'êtres unicellulaires organisés, mais de restes d'éléments cellulaires terminant le cycle des altérations dues à la dégénérescence. « Si l'on s'était préoccupé », disent-ils, « du sort ultime réservé au corps de Plimmer, on ne les aurait jamais pris pour des parasites. »

Nous ajoutons que si on avait cherché à voir d'où proviennent les corpuscules décrits comme parasites par les auteurs, on ne les aurait non plus jamais pris pour des parasites. L'étude si judicieuse de Pianese le montre avec d'innombrables faits à l'appui.

Notre dire est basé sur l'examen aussi consciencieux que possible, des coupes des diverses tumeurs que nous avons eues à notre disposition. Nous croyons pouvoir démontrer que les corps de Feinberg, à l'étude desquels nous nous sommes limités, proviennent de fragments de substance chromatique et de protoplasma cellulaire d'éléments en mitose avortée. Nous avons constaté cependant, chemin faisant, la formation de corpuscules d'autre provenance.

Feinberg insiste, non sans raison, tout spécialement sur la nécessité d'avoir des tumeurs jeunes et aussi fraîches que possible.

Nous avons, nous aussi, constaté la présence de granulations rouges au centre et bleues à la périphérie dans les seules tumeurs ayant des cellules en karyokinèse, donc fixées fraîches et jeunes, ou possédant des parties en prolifération active, si le néoplasme était âgé déjà.

Voilà expliquée la raison pourquoi ces corpuscules ne se rencontrent pas dans les tumeurs vieilles et en pleine dégénérescence.

Nous avons vu, on s'en souvient, de nombreuses granulations rouges dans ces parties altérées, soit des tumeurs, soit d'autres tissus en régression pathologique, mais là, jamais de ces corps typiques de Feinberg.

Dans les autres parties des tumeurs examinées, on retrouve les corpuscules provenant de nucléoles, de débris de ceux-ci ou du noyau, ou encore du protoplasma cellulaire, corps en partie constituant le corps dit de Plimmer, bien décrits par cet auteur qui, toutefois, n'en décela pas la provenance.

Nous croyons, par conséquent, que les corps de Feinberg, comme du reste ceux de Plimmer et des autres auteurs, proviennent d'une désagrégation plus ou moins complète d'éléments dégénérés en tumeurs malignes.

Ajoutons avant de conclure, que nous avons, dans nombre de nos coupes provenant même de tumeurs non ulcérées, constaté la présense de microbes et de levures variées que nous attribuons au fait que le colorant, vieux de quelques semaines, ne fut jamais filtré sur les indications expresses de Feinberg.

2. *Conclusions générales.*

Nous tirons de nos observations les conclusions suivantes :

Les cellules des tissus ont un nucléole coloré en bleu foncé, un noyau et un réseau rouges et le protoplasma cellulaire bleu clair. Nous ne ferons que confirmer sur ce point les observations de Feinberg. Comme il n'est pas démontré que tous les animaux unicellulaires (en évolution ou au repos) sont dépourvus de nucléole, on ne sau-

rait se baser sur ce caractère pour reconnaître indubitablement la nature animale et parasitaire d'éléments rencontrés dans les tumeurs malignes. Des observations nombreuses encore s'imposent sur les organismes inférieurs, avant de pouvoir les déterminer par les caractères qu'en donne Feinberg. Les fragments provenant de cellules en dégénérescence peuvent donner lieu à des corpuscules rappelant à s'y méprendre les organismes unicellulaires. L'étude des processus de désagrégation seule, peut faire remonter à l'origine de ces corps et en expliquer la signification vraie.

Outre les débris informes, innombrables, qui composent les foyers de nécrose, on peut observer 4 types principaux de corpuscules :

1) Corpuscules provenant de nucléoles entiers, bleu foncé ;

2) corpuscules à centre bleu et à bordure rouge, provenant de nucléoles ou de fragments de ceux-ci, entraînant avec eux des bribes de noyau rouge ;

3) fragments de protoplasma cellulaire bleu, enveloppés d'une zone formée de débris nucléaires.

4) fragments de chromatine rouge de noyau en mitose, enveloppés dans du protoplasma bleu normal (ces derniers sont les corps de Feinberg).

EXPLICATION DES FIGURES

Figure 1. (§ *4. Carcinome de la Portion, p. 32*)

a) Cellules normales contenant des débris de nucléole et de noyau de la cellule et dont le noyau se désagrège.

b) Cellule carcinomateuse dont la mitose est avortée, corpuscules près de la cellulle provenant de la substance chromatique et enveloppée de protoplasma.

c) Mêmes corpuscules isolés.

d) Noyau dégénéré dont le nucléole est à demi hors du noyau.

e) Corpuscule provenant du nucléole avec un lambeau de noyau.

Figure 2. (§ *4. Carcinome de l'aryténoïde, p. 29*)

a) Cellule cancéreuse dont la mitose a avorté.

b) Corpuscules formés de chromatine et de protoplasma provenant de cette mitose.

Figure 3. (*Carcinome du sein, métastases ganglionnaires, p. 26*)

a) Dégénérescence hyaline (2 gouttelettes) au début, d'une cellule carcinomateuse.

b) Dégénérescence hyaline avancée d'une cellule carcinomateuse.

Figure 4. (§ 4. *Papillome carcinomateux de la vessie, p. 35*)

a) Noyau en désagrégation d'une cellule carcinomateuse.

b) Expulsion d'un des nucléoles du noyau de cellules carcin.

c) Noyau dégénéré dont le nucléole va tomber.

Figure 5. (§ 3. *Coccidis du foie de lapin, p. 22*)

a) Un sporozoïte dans une vacuole de protoplasma d'une cellule cylindrique de canal biliaire.

b) le même a une phase plus avancée de désagrégation.

c) le même, fragmentation du noyau : stade endogène à noyaux multiples.

d) le même, les jeunes sporozoïtes provenant de la période de *schizogonie,* quittent la vacuole de la cellule hôte et vont réinfecter d'autres cellules du canal biliaire

Figure 6. (§ 3. *Monocyrtis tenax. p. 24.)*

a) Spore de monocyrtis contenant 8 sporozoïtes à noyau et protoplasma bleu.

b) Spore de monocyrtis contenant 8 sporozoïtes à noyau bleu et protoplasma rougeâtre.

c) 2 sporozoïtes libres, dont le noyau est bleu et le protoplasma rouge.

Figure 7. (§ 7. *Protozoaires, p. 21.)*

a) Vorticella, noyau rouge, pas de nucléole.

b) Paramaecium, noyau rouge, pas de nucléole.

Figure 8. (§ *Carcinome de l'aryténoïde, p. 31*)

a) Cellule carcinomateuse à mitose avortée.

b) Cellule carcinomateuse, stade de désagréga-

tion de la chromatine d'un des pôles de la cellule, reste du noyau avec grains chromatiques, dans l'autre pôle, corpuscules organisés.

c) Les mêmes corpuscules isolés.

d) Noyau de cellule dégénérée qui se désagrège et dont le nucléole va tomber.

e) Corpuscule formé d'un nucléole et enveloppé des restes du noyau.

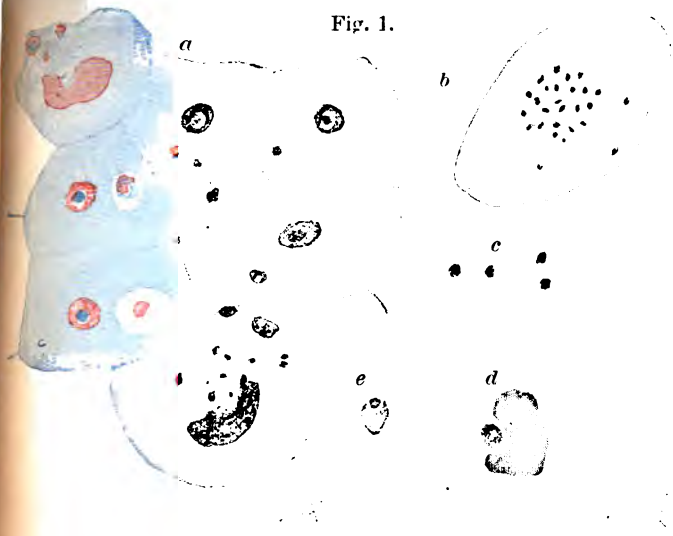

Fig. 1.



Fig. 2.

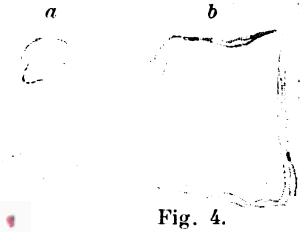

Fig. 3.



Fig. 4.

Fig. 5.

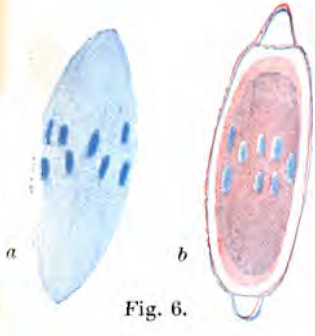

Fig. 6.

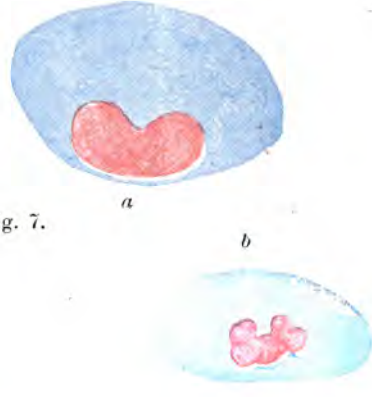

Fig. 7.

Fig. 8.

MAURICE MARULLAZ

Deux cas de tumeurs primitives du vagin.

1904

DEUX CAS
DE
TUMEURS PRIMITIVES DU VAGIN

Nous avons eu, comme assistant à l'Institut pathologique, l'occasion de voir plusieurs tumeurs primitives du vagin.

Deux d'entre elles nous ont paru plus particulièrement remarquables, et nous avons pensé que leur relation un peu détaillée ne serait pas absolument sans intérêt, car le nombre des observations analogues, publiées jusqu'à aujourd'hui, est relativement restreint.

Nous voulons décrire ici un cas *d'épitheliome malin du chorion* et un de *rhabdomyosarcome*, siégeant tous deux dans la paroi postérieure du vagin.

Le premier nous fut envoyé par M. le professeur Roux. Bien que nous n'ayons pu faire l'autopsie de la malade, qui rentra chez elle, où elle succomba quelques semaines après l'opération, l'observation rigoureuse et suivie dont elle fut l'objet à l'hôpital cantonal de Lausanne, les examens attentifs de son médecin, peu de jours avant le décès, nous permettent de dire avec certitude que nous sommes en présence d'une tumeur primitive du vagin et que l'utérus n'a pas été atteint pas le processus néoplasique.

Le second cas concerne une fillette morte, à la clinique infantile de M. le professeur Combe, d'une affection qui n'a aucun rapport avec la tumeur du vagin.

Avant de commencer l'étude que nous nous proposons de faire ici, nous voulons nous acquitter d'un devoir par-

ticulièrement agréable, celui de remercier notre cher maître, M. le professeur Stilling, de la bienveillance qu'il nous a toujours témoignée, de l'amabilité avec laquelle il a guidé nos recherches où sa science exacte et toujours si clairement exposée, nous fut un secours très précieux. Nous voulons aussi exprimer notre reconnaissance à M. le professeur Roux, qui a bien voulu nous communiquer le premier des deux cas que nous décrivons ici, à MM. les docteurs Bonvin et Dénériaz, de Sion, et à notre collègue et ami M. le docteur Crotti, dont nous avons mis sans cesse à contribution la bonne volonté inépuisable.

I

Epithéliome malin du vagin dérivé d'une villosité choriale, utérus normal.

Mme Madeleine J., d'origine valaisanne. Agée de 34 ans.

Pas d'hérédité pathologique connue ; n'a jamais fait de maladie sérieuse antérieurement.

Règles dès l'âge de 17 ans, toujours régulières, non douloureuses, peu abondantes et durant 7 jours. Pas de pertes blanches entre les époques.

1er accouchement en 1898, normal, suites de couches normales.

2e accouchement en août 1900, normal, terminé normalement.

3e accouchement le 13 février 1903, normal. Le 10me jour après la délivrance, la malade commence à perdre du sang, *per vaginam*, sans interruption. Un médecin, appelé auprès d'elle, ordonne une potion qui arrête le sang pendant une semaine, puis l'hémorragie recommence. Durant tout le mois d'avril, la malade perd continuellement. Finalement, le médecin la fait venir chez lui pour l'examiner. C'est alors qu'il conseille à la patiente de se rendre à Lausanne pour y subir une opération.

Entrée à l'hôpital cantonal le 22 mai 1903.

Status général. Femme d'apparence cachectique. Léger souffle anémique à la base du cœur. Toux fréquente, accompagnée d'expectorations brunâtres. Respiration affaiblie au poumon droit, aucun râle. Miction et défécations normales et faciles.

Status local. Rien de spécial à la palpation de l'abdomen. Par le toucher bimanuel on sent, sur la paroi postérieure et latérale gauche du vagin, une tumeur ulcérée, allongée en plat à poisson, partant de l'orifice vulvaire et remontant à 6 cm. dans le vagin.

Son grand axe est légèrement oblique en haut et en arrière.

Cette tumeur est surélevée d'environ 1 cm. sur la muqueuse du vagin, et semble avoir un large pédicule.

A l'examen on constate une tumeur ulcérée à bords réguliers, assez nets, dont le centre est formé par un cratère profond contenant des masses nécrosées, à odeur fétide. Les bords de l'ulcération sont violacés tandis que son centre est jaune-verdâtre.

En outre, la muqueuse du vagin forme, surtout en avant, un bourrelet à la tumeur, analogue à un prépuce coiffant un gland.

En avant, la tumeur part du milieu de la base de la petite lèvre gauche.

En haut, elle remonte jusqu'au canal uréthral, en arrière à 2 cm. de la fourchette. Elle mesure environ 3 cm. de large.

En saisissant la tumeur entre deux doigts, on lui sent des limites diffuses dans la profondeur, mais on peut réunir ses doigts entre la branche ascendante du pubis et la tumeur.

La consistance de la tumeur est uniformément élastique.

L'utérus et les annexes sont de dimensions et de consistance normales.

Le 25 mai 1903, la malade fut opérée par M. le professeur Roux, qui fit l'extirpation totale de la tumeur.

Observations. — 24 mai. La patiente tousse beaucoup et ses expectorations ressemblent à de la lie de vin rouge concrétée. La percussion ne révèle rien aux poumons, et à l'auscultation on constate que la respiration est diminuée à gauche.

28 mai. On fait une irrigation vaginale au lysol et change le tampon vaginal.

2 juin. On enlève le tampon et la sonde à demeure. Irrigation au lysol 2 fois par jour. La plaie est cicatrisée, les fils de catgus sont tombés spontanément.

6 juin. La malade se lève. Dyspnée. Toux fréquente, expectoration abondante. Aucun râle pulmonaire. Pouls 110 à la minute.

9 juin. Plaie vaginale guérie. Etat général mauvais, cachexie prononcée.

La dyspnée augmente, ainsi que l'expectoration qui devient sanguinolente.

La malade quitte l'hôpital pour rentrer chez elle.

Etant donné l'intérêt que nous portions à ce cas, nous avions prié le médecin qui soignait la malade chez elle de nous tenir au courant des symptômes qu'elle pourrait présenter. Et, le 29 juin, M. le docteur Bonvin, de Sion, nous communiqua, dans les termes que voici, le résultat d'un examen pratiqué par M. le Dr Dénériaz, de la même ville :

« La cicatrice de l'opération est parfaite, il n'y a pas de « tumeur utérine, mais la femme est d'une extrême fai- « blesse. Au sommet du poumon gauche, il y a de la ma- « tité avec respiration indéterminée. Les métastases sont « donc bien pulmonaires et cette femme ne vivra pas « longtemps... ».

La mort survint le 4 juillet 1903. Nous ne pûmes, à notre grand regret, pas pratiquer d'autopsie, car les parents s'y opposèrent absolument.

Examen macroscopique.

La tumeur extirpée est pour ainsi dire ronde, son plus grand diamètre est de 39mm, et le plus petit mesure 35mm. Un sillon peu marqué en délimite la base qui s'implante largement dans la paroi du vagin. Sa surface est profondément ulcérée ; on y voit de nombreuses fissures et crevasses, séparant, sans aucun ordre, des saillies mamelonnées, déchiquetées aux dimensions les plus variables.

A l'état frais, la pièce était recouverte en partie de lambeaux grisâtres, entre lesquels on pouvait distinguer le tissu propre de la tumeur, à sa couleur d'un rouge violacé, analogue à celle du sang veineux ; et sur la coupe elle ressemblait à du tissu placentaire.

En l'examinant, durcie à l'alcool absolu, après quelques semaines, on remarque sa teinte gris-foncé qui tranche avec la blancheur de la muqueuse vaginale. Cette teinte sombre n'est pas uniforme ; moins prononcée aux endroits recouverts, à la surface, de masses nécrosées, elle atteint sa plus grande intensité entre ces masses.

A la coupe on voit que l'épaisseur du néoplasme varie entre 8mm et 11mm. La tumeur s'est substituée en partie à la paroi vaginale où elle se trouve fixée et qu'elle refoule en arrière.

Ses masses grisâtres ne l'ont pas complètement détruite mais, pour ainsi dire dissociée, car on peut reconnaître de nombreux petits faisceaux, plus clairs, partant de la couche sous-muqueuse et venant se perdre à la surface de l'ulcération. La couche connective recto-vaginale paraît indemne.

Examen microscopique.

La paroi du vagin, où siège la tumeur, n'est pas détruite dans toute son épaisseur. Les modifications qu'elle a subies affectent surtout la muqueuse et la sous-muqueuse. La couche musculaire est intacte, bien qu'un peu refoulée et tassée en arrière du côté du rectum, et partout elle se continue sans interruption. De sa face antérieure partent plusieurs travées conjonctives qui s'avancent, en diminuant peu à peu de volume, jusqu'à la surface libre du néoplasme. Entre ces faisceaux connectifs se trouvent des masses néoformées et dégénérées, disposées sans aucun ordre et formant le tissu propre de la tumeur. On y voit de larges traînées de cellules, plus ou moins contournées sur elles-mêmes ; ici, elles s'avancent directement de la profondeur à la surface, ailleurs, elles paraissent revenir dans la direction qu'elles avaient primitivement. En certains endroits elles sont absolument compactes, en d'au-

tres dissociés par des produits d'hémorragies, ou bien encore, en se fragmentant elles-mêmes, elles s'insinuent entre les faisceaux du tissu conjonctif avoisinant. Immédiatement à côté de ces amas cellulaires et dans les mêmes espaces circonscrits par les travées conjonctives venant de la couche musculaire, on trouve de grandes masses plus ou moins dégénérées, qui sont le résultat d'anciennes hémorragies. Le revêtement épithélial du vagin n'existe plus, et il est remplacé par un enduit de matières nécrosées dans lesquelles on reconnait des leucocytes, des globules sanguins et des produits de désintégration cellulaire.

Il faut étudier la structure de la tumeur dans les mailles que forment les traînées connectives. Les foyers hémorragiques sont formés d'une substance amorphe contenant des filaments de fibrine, des globules rouges et blancs, dans tous les stades de dégénérescence, et une quantité de débris cellulaires de tous genres. Mais ce qui attire particulièrement l'attention, ce sont les nombreuses masses protoplastiques où l'on ne peut pas distinguer de délimitation cellulaire et très riches en noyaux fortement colorés, dont les formes et les dimensions varient à l'infini. A côté d'elles, on voit d'abondantes cellules, à protoplasma clair, contenant un noyau très apparent, avec un nucléole. De plus, il en existe d'autres, très analogues, mais de volume moindre, et possédant aussi un protoplasma très clair, un noyau et un nucléole, nettement colorés.

Il y a encore à mentionner l'existence de très grandes cellules, plus rares et disséminées dans toute la tumeur. Elles ont également un protoplasma clair, mais un noyau de très grande taille, avec un fin réticule et quelques granulations sombres.

Les tissus environnant les proliférations néoplasiques sont fortement infiltrés et très riches en leucocytes ; on y

rencontre quelques éléments tout à fait semblables à ceux qui constituent la tumeur. Les vaisseaux capillaires présentent un épaississement de leurs parois dû à leur dégénérescence hyaline. Mais, nulle part dans les masses constituant le néoplasme, nous n'avons pu constater l'existence de vaisseaux sanguins.

Ainsi que les recherches microscopiques l'ont démontré, nous nous trouvons en présence d'un cas d'épitheliome malin du chorion, car toutes les préparations que nous avons examinées renfermaient les éléments caractéristiques de ce genre de néoplasme : des amas protoplasmiques d'origine syncytiale et des cellules claires de la couche de Langhans.

Bien que l'autopsie n'ait pu nous en donner la preuve irrécusable, nous sommes parfaitement convaincus qu'il s'agit ici d'une tumeur primitive du vagin, développée hors de l'insertion placentaire ; les examens répétés et rigoureux dont la malade fut l'objet — soit à l'hôpital, soit chez elle, peu de jours, même, avant sa mort — ont toujours donné ce résultat : l'utérus est normal, il ne présente aucun caractère qui puisse faire supposer, d'une façon quelconque, qu'il soit le siège d'aucune altération, et les symptômes que présente la malade du côté du système respiratoire doivent être attribués à des métastases développées dans les poumons.

L'épitheliome malin du chorion, sans formation de tumeur dans l'utérus ou ses annexes est une rareté anatomo-pathologique. *Zagorjanski-Kissel*[1] dans un travail récent a réuni 16 cas de ce genre, où les organes génitaux internes avaient été épargnés par le processus néoplasi-

[1] Cité d'après Busse. Virchow's Archiv, nov. 1903.

que, tandis que celui-ci s'était développé dans d'autres organes.

Le vagin est le plus souvent le siège primitif de la tumeur, de même que c'est aussi dans le vagin que, le plus fréquemment et en premier lieu les métastases ont été démontrées.

A côté des masses syncytiales et des cellules de Langhans, sur la présence desquelles se base la diagnostie d'épitheliome malin du chorion, dans quatre des cas connus on a retrouvé, dans les noyaux vaginaux, de véritables villosités choriales.

Les métastases secondaires siègent le plus souvent dans les poumons, le deuxième cas de *Busse*, dont nous parlerons plus loin, peut être considéré comme un prototype de ce genre de tumeurs. Ajoutons encore que les hémorragies abondantes, observées à maintes reprises chez les femmes atteintes de cette affection, paraissent être un caractère commun aux tumeurs syncytiales, quel que soit l'endroit où elles se sont développées.

Les principaux travaux parus depuis 1897 — date de la première publication à ce sujet — jusqu'à la fin de 1902, sont ceux de *Schmorl*, de *Pick*, de *Schmit*, de *Lindfors*, de *Hübl*, de *Peters* et de *Zagorjanski-Kissel*. En 1903 *Busse* et *Risel* ont fait la relation de cas présentant un très grand intérêt.

Schmorl[1] décrit celui d'une femme de 30 ans, accouchée normalement et chez laquelle 4 mois et demi après la délivrance on découvre l'existence d'une tumeur vaginale qui entraîne rapidement la mort. A l'autopsie, l'utérus et les trompes sont complètement libres de tout néoplasme; et l'examen microscopique révéla, dans la tumeur et ses métastases, la structure typique des tumeurs syncytiales.

[1] Verhandlungen d. Gesellch. deutch. Naturforsch. u. Aerzte in Braunschweig 1897.

L'auteur considère la production vaginale comme une métastase d'une tumeur placentaire, qui, sans avoir causé de lésions aux organes génitaux internes, aurait été expulsée au moment de l'accouchement.

La première observation de *Schmit*[1] concerne une femme de 36 ans. 4 mois après l'expulsion spontanée d'une môle vésiculaire, il se développe une tumeur dans le vagin. Elle est grosse comme un œuf de poule, siège dans la paroi antérieure et s'étend un peu sur la gauche. Dans la paroi postérieure, il y a une autre tumeur de la grandeur d'une noisette. Toutes les deux sont de couleur rouge-sombre, elles sont lisses, indolores et nettement délimitées. La plus grande est ulcérée à sa surface.

Le curettage de l'utérus ne produisit que des débris de muqueuse atteinte d'endométrite interstitielle, sans aucun élément placentaire.

Macroscopiquement, les deux néoplasmes ressemblent à des épitheliomes malins du chorion, et le microscope fit voir, dans la tumeur de la paroi antérieure, de véritables villosités choriales, tandis que dans celle de la paroi postérieure, on n'en retrouva pas même des débris.

Son deuxième cas est celui d'une femme de 41 ans, chez laquelle il existait, dans la paroi antérieure du vagin, plusieurs noyaux mous et bleuâtres. Le curettage fit constater que la muqueuse utérine était normale. Au microscope, on reconnaît avoir affaire à une tumeur syncytiale, étant donné qu'il s'y trouve de villosités du chorion.

Lindfors[2] a fait la description d'un épithéliome malin du chorion, dont la malade mourut, six mois après l'opération, à la suite du développement de nombreuses métastases pulmonaires, La tumeur primitive était nettement

[1] Centralblatt f. Gyuäkolog. n° 47, 1900; n° 49 1901.
[2] Centralblatt f. Gyuäkolog, n° 19, 1901.

limitée dans le vagin. L'endometrium, l'utérus et ses annexes étaient parfaitement sains.

Le cas de *Hübl*[1] offre un intérêt particulier, car il démontre que la malignité de ce genre de néoplasme peut être excessive. En effet, le vingtième jour après l'extirpation de la tumeur, de nombreuses récidives s'étaient déjà développées.

Enfin *Peters*[2] a publié une étude très instructive sur l'épitheliome malin du chorion. La patiente âgée de 30 ans avait accouché spontanément 8 ans auparavant. Jusqu'en mars 1900 les règles étaient apparues régulièrement et abondantes. Elles font défaut jusqu'en juin 1900, à ce moment on constate quelques pertes sanguines irrégulières. Nouvelle interruption qui dure jusqu'en mars 1901. A cette époque, expulsion, sans hémorragie, d'une vésicule grosse comme un petit œuf de poule et remplie d'un liquide aqueux ; 8 jours plus tard, commença une hémorragie qui se maintint durant 6 semaines. Depuis ce moment, la malade perd du sang à chaque quinzaine et parfois assez abondamment. Au mois de mai 1901, une sage-femme constate, dans le vagin, la présence d'une tumeur grosse comme un œuf de pigeon.

A la fin de juin, à la suite d'une hémorragie profuse, Peters l'examine, et trouve dans le tiers inférieur de la paroi vaginale postérieure, une tumeur bleuâtre, autour de laquelle les tissus ne sont pas infiltrés, ni épaissis. L'utérus est normal, de même que ses annexes. Le curettage ne ramena que des débris de muqueuse saine. L'extirpation du néoplasme fut suivie de guérison. Au mois d'octobre, nouvel examen où l'on trouve, à droite de la cicatrice, qui paraît normale, une nouvelle tumeur grosse

[1] Ueber das Chorio-Epitheliom in der Vagina, bei sonst gesundem Genitale, Wien. 1903 (november 1902).

[2] Centralblatt f. Gynätkologie, n° 29 1902.

comme un œuf de pigeon, de consistance pâteuse et recouverte d'une muqueuse en apparence saine. Subitement, deux jours après, la malade perd connaissance, en présentant tous les symptômes d'un processus embolique, dont elle mourut le 23 novembre.

L'autopsie ne put être faite ; mais, malgré cette lacune et grâce à l'exactitude des examens pratiqués à deux reprises, on peut être certain de se trouver en présence d'un cas d'épitheliome malin du chorion primitif du vagin. Les recherches microscopiques ont démontré l'existence des éléments caractéristiques de ce genre de tumeur.

En dernière date viennent les travaux de *Risel* et de *Busse*.

Risel[1] fait, entr'autres, la description minutieuse de 6 cas nouveaux d'épitheliome malin du chorion, dont un nous intéresse plus particulièrement, car il s'est développé, hors de l'utérus et des organes génitaux internes, dans les poumons, le cerveau, le rein gauche, consécutivement à une môle hydatique.

Les deux cas que *Busse*[2] a publiés, montrent avec quelle facilité les éléments placentaires peuvent se répandre dans l'organisme, se fixer n'importe où, s'y développer rapidement, causer à bref délai, la mort de la patiente ; et l'examen le plus minutieux est impuissant à relever aucune trace du néoplasme dans l'utérus. Bien que n'intéressant pas le vagin, la première observation est à noter pour la localisation de la tumeur primitive.

La malade âgée de 39 ans, présente des symptômes d'une affection cérébrale, et succomba peu de temps après son admission à l'hôpital. Environ cinq mois avant sa mort, elle avait fait une fausse-couche, sans l'assistance

[1] Ueber das maligne Chorionepitheliom und die analogen Wucherungen in Hodenteratomen, Leipzig 1903.

[2] Archives de Virchow, nov. 1903.

d'aucun médecin, ni sage-femme. Il n'y avait eu ni curage, ni curettage subséquents.

A l'autopsie on trouve une thrombose de l'artère carotide gauche se continuant jusque dans la sylvienne. C'est dans le cœur que siège la tumeur primitive. Une masse molle, épaisse et friable remplit tous les recessus entre les colonnes musculaires et fait saillie dans la cavité du ventricule gauche. A la pointe du cœur se trouve un autre gros thrombus, rougeâtre et friable. Le ventricule droit renferme aussi de petits polypes de même nature, implantés sur l'endocarde. Il existe encore un caillot analogue au thrombus cardiaque, dans une branche moyenne de la veine pulmonaire droite.

Les préparations microscopiques firent voir nettement qu'il s'agissait d'un épitheliome malin du chorion. L'avortement survenu quelques mois avant la mort en confirmait l'hypothèse.

Assurément, comme le dit *Busse*, le cas est unique en son genre ; jusqu'à maintenant, la formation d'une tumeur syncitiale dans la cavité cardiaque, n'avait jamais été observée. Par contre, on connaît déjà plusieure cas de métastases dans le cerveau.

Le second cas rapporté est celui d'un épitheliome malin primitif du vagin.

Femme d'une trentaine d'années, entrée à l'hôpital le 5 août 1902. 7 accouchements antérieurs, le dernier en août 1901. 6 ans auparavant il avait fallu extirper une môle vésiculaire. Depuis avril 1902, douleurs dans le dos, le siège, le côté droit et brûlures à la miction. 6 jours avant d'entrer à l'hôpital, alors que les règles avaient cessé depuis longtemps, il survient une hémorragie. Un médecin, pensant à un avortement, fait l'examen vaginal et trouve une tumeur proéminant sur la paroi postérieure, grosse comme un œuf de poule, ulcérée à sa surface. La

paroi antérieure du vagin fait saillie hors de la vulve; elle est bleuâtre, sillonnée de varices. Plus haut, la paroi droite bombe dans le canal vaginal, sous la forme d'une masse fluctuante, grosse comme un œuf d'oie. Utérus antéfléchi et de volume normal. Annexes libres et palpables.

La patiente est sujette à de fortes hémorragies nasales et vaginales. La mort survient le 13 août 1902.

A l'autopsie on se trouve en présence d'un néoplasme développé dans la paroi postérieure du vagin ; de là il s'étend dans la paroi antérieure et intéresse aussi la face postérieure de la vessie, car on y trouve, au lieu d'une muqueuse saine, une ulcération de 4 cm. sur 2 cm., située en grande partie, au-dessous de l'abouchement de l'uretère droit.

Le fond de la lésion vésicale est jaune-noirâtre ; ses bord dentelés, un peu surélevés, sont très rouges. Toute la partie avoisinante est fortement injectée. En outre, dans le parametrium droit, il existe une tumeur grosse comme la tête d'un petit enfant.

L'utérus et les annexes n'ont pas été touchés par le processus néoplasique.

Nombreuses métastases pulmonaires.

Diagnostic microscopique : Epitheliome malin du chorion.

Grâce aux travaux de *Marchand*, dont nous n'avons pas à parler ici, il est prouvé maintenant que les éléments caractéristiques du genre de tumeur que nous venons d'étudier proviennent du revêtement épithélial des villosités du chorion, à l'encontre de l'opinion de *Veit* et de son école qui envisagent l'épitheliome malin du chorion comme un « deciduome » devant son origine à un « sarcome de la caduque ».

Dans les cas d'une tumeur syncytiale primitive du vagin, avec utèrus et annexes normaux, il peut sembler difficile au premier abord, d'expliquer le mode de formation du néoplasme. Nous pensons, avec les auteurs qui se sont occupés de cette question avant nous — *Schmorl*, *Pick*, *Hübl*, *Peters*, *Zagorjanski-Kissel*, *Busse* et *Risel* — qu'il faut interpréter la chose de la façon suivante : Il se produit chez la femme enceinte, une pénétration de villosités choriales ou de fragments de villosités dans des veines utérines. Ces éléments sont transportés, par voie rétrograde, jusque dans la sous-muqueuse du vagin où ils se multiplient.

La cause de cette migration cellulaire est souvent un avortement, ou une intervention opératoire, pour môle hydatique, par exemple ; d'autres fois, elle nous est absolument inconnue, et le phénomène doit se produire pendant ou après une grossesse normale.

La présence de cellules choriales, constatée à plus d'une reprise, dans la lumière des vaisseaux de différents organes explique aisément la formation des diverses métastases, surtout pulmonaires, observées dans les cas d'épitheliome malin du chorion.

II

Rhabdomyosarcome du vagin.

Suzanne M., âgée de 11 mois, fut soignée, en mars 1903, à la clinique infantile de l'hôpital cantonal, par M. le professeur Combe, pour pneumonie du lobe supérieur droit; bronchite généralisée, suspecte de tuberculose ; dyspepsie ; rachitisme léger ; tumeur génitale.

Nous citons les lignes suivantes, du status clinique dressé peu de jours avant la mort :

Appareil génital. A l'inspection, on aperçoit une petite tumeur framboisée faisant hernie entre les grandes lèvres. En les écartant, la tumeur apparaît tout entière et présente les caractères suivants : La masse néoplasique a pris les formes de la région où elle s'est développée, et revêt l'aspect d'une moule dont les deux valves se seraient soudées à leurs extrêmités libres. La partie postéro-inférieure, qui est la plus large, semble implantée sur la paroi postérieure de la vulve par un pédicule assez volumineux situé en avant de l'hymen, un peu au-dessus de la fourchette.

La tumeur atteint le volume d'une petite huître, elle a cru d'arrière en avant, dans la direction du pubis, en remplissant presque totalement le vestibule. Celui-ci, ainsi que l'introïtus sont complètement cachés. Il est impossible de voir le vagin et l'urèthre. Ce dernier est dissimulé dans un repli formé par la muqueuse saine et la muqueuse de la tumeur. Le néoplasme présente une surface rougeâtre, très vascularisée. Il y a des places plus irriguées que d'autres. Il est de consistante uniformément dure et ferme, nulle part on arrive à le déprimer. Il saigne facilement et n'est pas douloureux à la pression.

Les ganglions inguinaux ne sont pas tuméfiés; la miction est facile, indolore.

Les petites lèvres sont écartées, cyanosées et légèrement atrophiées.

Autopsie. Le corps est celui d'une fillette de taille normale, assez grasse, très pâle ; on remarque aux côtes, aux tibias et aux radius des altérations dues à un rachitisme peu prononcé.

Le cœur est très anémié, sa musculature est faible et flasque.

Pas de liquide dans les cavités pleurales.

Les deux poumons sont fortement œdématiés. Le lobe supérieur droit contient un bloc pneumonique en voie de guérison très avancée.

La muqueuse des bronches est fortement enflammée, elle est recouverte d'un liquide spumeux et filant.

La rate est pâle, de volume normal ; les follicules de Malpighi sont peu apparents.

Les deux reins sont très anémiés. La muqueuse des bassinets est un peu injectée.

Les capsules surrénales ne présentent pas d'altération.

Le foie, de volume normal, est très remarquable par sa pâleur.

La séreuse de l'intestin paraît un peu rouge ; la muqueuse est amincie, presque blanche, est laisse reconnaître en plusieurs endroits des taches pigmentées. L'épaisseur des parois intestinales est diminuée de moitié. Les masses fécales assez abondantes sont verdâtres et de nature glaireuse.

L'utérus, les trompes et les ovaires sont à leurs places respectives et de dimensions normales.

Le vagin est rempli et dilaté par une tumeur volumineuse qui s'implante dans la paroi postérieure, à un centimètre au-dessous de l'orifice externe du col ; de là, elle s'étend dans l'épaisseur des parois gauche et droite et descend jusqu'aux petites lèvres. Elle mesure 60mm dans son plus grand diamètre, elle a 33mm de large et 21mm d'épaisseur maxima. On peut la diviser en trois parties principales. La portion supérieure, implantée sur la ligne médiane, fait en haut et à droite une saillie dont la forme rappelle celle d'une coquille d'escargot de moyenne taille. Un sillon très net, de plus d'un centimètre de profondeur, délimite le pédicule qui rattache sa partie convexe à la paroi postérieure du vagin. A sa surface, plus foncée, on

distingue nettement un petit sillon en spirale, qui lui donne son aspect caractéristique.

A gauche et en haut, la deuxième potion de la tumeur commence par un épaississement de la paroi vaginale. Passant au-dessous de la première partie, elle gagne la ligne médiane et remplit toute la moitié inférieure de la paroi postérieure.

Un sillon de profondeur inégale la sépare de la première partie. Sa surface convexe, divisée en un certain nombre de lobules, est traversée obliquement de haut en bas et de droite à gauche par une légère faille.

La tumeur se continue à gauche et en bas par sa troisième partie, qui faisait hernie entre les petites lèvres. Cette portion, qui est la plus petite des trois, a la forme d'un lobe carré, mesurant 15mm de long sur 13mm de large, implanté par un de ses côtés et dont le bord opposé regarde à droite et en bas.

En outre, au niveau du cul-de-sac droit, on constate dans l'épaisseur de la paroi vaginale, une tumeur ovalaire, de 18mm de long sur 12mm de large. Près de son extrêmité supérieure il s'en détache une autre, réniforme, mesurant 16mm de long sur 7mm de large et 2mm d'épaisseur, dont le bord convexe regarde le col et se dirige d'arrière en avant.

On reconnaît facilement que le néoplasme vient se perdre peu à peu dans la paroi vaginale gauche qu'il rend ainsi plus épaisse.

Si l'on fait une coupe sagittale de la pièce, on constate encore que l'utérus est complètement libre.

La muqueuse du vagin est normale sur une étendue de un centimètre à partir de l'orifice externe du col, de là elle perd son aspect ordinaire et se confond avec les couches les plus superficielles de la tumeur dont on ne peut la distinguer. Déjà dans sa partie normale elle est soulevée par le néoplasme qui croît rapidement pour atteindre son maximum d'épaisseur et faire dans la cavité vaginale une saillie volumineuse à contour tout à fait irrégulier.

On ne distingue plus de vestige de la paroi postérieure du vagin. Celle-ci semble avoir été complètement remplacée par la tumeur, jusque dans le tissu lamelleux peri-vaginal.

Le rectum par contre est indemne et sans adhérence.

Après durcissement dans l'alcool, pendant quelques semaines, la couleur de la coupe est loin d'être homogène. Dans la portion correspondant aux deuxième et troisième parties, elle est blanche. On y remarque, dans les parties profondes, trois noyaux ovalaires, plus blancs encore, séparés seulement par une traînée de tissu fibreux. Quant à la première partie, les couches superficielles sont grisâtres, et même fortement vascularisées en certains endroits. On y voit un noyau central oblong de 13mm sur 9mm, d'une teinte rougeâtre, due à de nombreux vaisseaux sanguins que l'on reconnaît parfaitement bien. Çà et là, on distingue quelques petits noyaux blancs, séparés entr'eux, par des faisceaux de tissu connectif.

Examen microscopique.

Nous avons fait des coupes sagittales intéressant la tumeur et la muqueuse du rectum, ainsi nous avons pu voir que celle-ci est parfaitement saine. La couche musculaire recto-vaginale est un peu tassée et refoulée en arrière, partout elle se continue sans interruption. Cependant à sa partie la plus inférieure, à peu près au niveau du Constrictor cunni, on voit une quantité de petits faisceaux musculaires, séparés les uns des autres par des éléments néoplasiques, s'avancer en plein dans la masse de la tumeur où ils se perdent insensiblement.

La muqueuse et la sous-muqueuse du vagin ont complètement disparu et sont remplacées par la tumeur qui nous occupe ici. L'épithelium vaginal n'existe pour ainsi dire plus du tout. En quelques endroits on retrouve de petits amas de cellules pavimenteuses stratifiées, mais presque partout le néoplasme est à nu dans la cavité vaginale. Et ce n'est que dans sa partie supérieure, près du col utérin, qu'on le voit recouvert d'un mince enduit de matières nécrosées.

La structure de la tumeur est loin d'être homogène. Les divers éléments cellulaires forment des amas, de volumes différents, séparés souvent, les uns des autres par les restes du tissu conjonctif sous-muqueux. La composition des divers groupes ainsi délimités est très variable. Les uns ne contiennent pour ainsi dire que des petites cellules, reconnaissables à leurs noyaux, serrées les unes contre les autres et formant un tissu très dense. Ailleurs on reconnaît des cellules plus riches en protoplasme, et dont les noyaux sont aussi plus volumineux. Enfin d'autres foyers semblent composés presque uniquement de grands éléments, dont le protoplasma fortement coloré par l'éosine, tranche sur les tissus environnants; leurs noyaux affectent les formes et les dispositions les plus variées. On retrouve de ces mêmes éléments, dispersés sans aucun ordre, dans presque toute la tumeur.

Les diverses parties du néoplasme possèdent toutes des vaisseaux sanguins, qui se trouvent particulièrement nombreux dans la région avoisinant le cul utérin. En cet endroit, on constate même une hémorragie dans les tissus près de la surface.

Les petites cellules sont rondes ou allongées, en fuseau, longues de 10 μ à 15 μ; elles possèdent un noyau plus ou moins long, de 4 μ à 6 μ, avec un fin réticule et quelques granulations sombres. Leur mince couche protoplasmique est claire. Dans les préparations traitées à la méthode de van Gieson, on reconnaît souvent, entre les cellules, l'existence d'une substance fibrillaire colorée en rose par la fuchsine.

A côté, il faut mentionner de nombreuses cellules fusiformes, étirées, étroites, placées presque parallèlement les unes aux autres, mesurant 60 μ et plus de longueur sur 3 μ à 5 μ de largeur, avec un noyau foncé, granuleux, arrondi ou ovalaire.

Les grandes cellules qu'on trouve dans certains foyers sont rondes, plus ou moins polyédriques. Leurs dimensions varient entre 9,5 μ et 19 μ de diamètre. Elles sont formées d'un protoplasma qui se colore assez fortement par l'éosine. Leurs noyaux ont un contour très net, ils sont moins apparents que ceux des petites cellules rondes et laissent apercevoir quelques granulations.

L'intérêt principal que présentent les préparations est dû à la présence des grands éléments que nous avons mentionnés plus haut. Leurs dimensions sont des plus variables. Nous avons pu en observer qui mesuraient jusqu'à 243 μ. Mais leur longueur moyenne est de 145 μ à 150 μ. En examinant ceux qui se présentent en coupe transversale, on en trouve qui ont jusqu'à 54 μ de diamètre, la moyenne oscille entre 24 μ et 32 μ. Leurs noyaux atteignent aussi de grandes proportions, variant entre 45 μ et 54 μ pour la longueur et 12 μ et 22,5 μ pour la largeur. Le protoplasma laisse nettement remarquer une fibrillation longitudinale, on peut compter ainsi jusqu'à 12 fibrilles entrant dans la composition d'un même élément. En général, il est facile de reconnaître qu'il existe une striation transversale telle qu'on la voit dans des fibres musculaires striées normales. En quelques endroits, il y a même un véritable sarcolemme qui forme un filament très ténu et délicat parallèle au contour du protoplasma.

Les noyaux sont nombreux, quelquefois groupés par deux ou par trois, tantôt placés à la périphérie, tantôt au centre. Quant à leur structure, elle n'offre rien de régulier. Ici, c'est une tache foncée, où l'on ne peut rien distinguer et dont la coloration tranche vigoureusement sur celle des masses qui l'entourent ; là, on voit une grande vacuole claire, entourée d'un cercle de protoplasma nucléaire ; ailleurs, on est en présence d'un amas de filaments plus ou moins bien colorés et ne possédant pas de limites nettes.

Ajoutons encore que, à la partie inférieure de la tumeur, on constate la présence de fibres musculaires, isolées ou disséminées par petits faisceaux dans le néoplasme. Elles ne présentent aucun signe d'altération, bien que souvent on les trouve placées immédiatement à côté des éléments que nous venons de décrire. Leurs dimensions — elles ont en moyenne 26,5 μ de diamètre transversal sur la coupe — sont normales ainsi que leur arrangement réciproque. Le sarcolemme existe partout, le protoplasma est nettement coloré et montre les deux types de striation propres à la musculature striée.

L'hémalun colore franchement les noyaux qui mesurent en général 12 μ sur 4 μ, bien délimités, sans traces de vacuolisation, et régulièrement placés à la périphérie, entre le sarcolemme et la substance contractile.

Nous avons donc affaire à une tumeur appartenant à la classe des « Sarcomes » ; sa richesse en éléments fusiformes et ronds, petits ou grands, nous impose le diagnostic de « Sarcome à cellules polymorphes ».

Mais à quel tissu appartiennent les grandes fibres-cellules? Au tissu musculaire strié. En effet nous voyons qu'elles en possèdent tous les attributs: noyau, sarcoplasme, sarcolemme, striation longitudinale et striation transversale. Assurément la position et la conformation des noyaux n'est pas toujours classique; cependant nous pensons qu'il ne faut en chercher la cause que dans l'état de dégénérescence plus ou moins avancé des fibres auxquelles ils appartiennent.

Si ces fibres étaient localisées dans le voisinage du Constrictor cunni, il serait peut-être justifié de penser que ce sont simplement des éléments normaux dissociés et altérés par le processus néoplasique. Mais il y en a partout jusqu'à la hauteur du col utérin; de plus la tumeur a épargné la cloison recto-vaginale, et les faisceaux muscu-

aires striés qui existent à la partie inférieure présentent des dimensions normales, leurs noyaux sont régulièrement placés, isolément et à la périphérie, ils sont sans vacuole, le sarcolemme se retrouve partout; tandis que, immédiatement à côté, on voit les autres fibres musculaires striées, dont la largeur est trop considérable, où les noyaux forment de petits groupes, ont une structure qui témoigne de phénomènes de dégénérescences analogues à ceux que *de Riedmatten*[1] a décrits à propos d'un cas de rhabdomyome du cœur, et qui, de plus, ne sont pas partout pourvues de sarcolemme.

Nous dirons donc que l'origine de ces deux variétés d'éléments musculaires n'est pas la même. Le Constrictor cunni a fourni les fibres normales de la partie inférieure du néoplasme; et seule une « inclusion embryonnaire », contenant des germes de tissu musculaire — provenant probablement de la même ébauche que le Constrictor cunni — d'après la théorie de *Cohnheim*, peut expliquer la présence des autres *fibres musculaires striées*.

Nous voulons terminer cette description en passant rapidement en revue les diverses études publiées sur ce sujet jusqu'à aujourd'hui. Elles ne sont pas nombreuses, nous n'en avons trouvé que six au cours de nos recherches dans la littérature, ce qui démontre la rareté du genre de tumeur que nous avons eu la bonne fortune d'observer.

Le travail le plus ancien en date que nous connaissions est celui de Mme *Kaschewarowa-Rudnewa*[2] qui, au cours d'une étude anatomo-pathologique du vagin chez la femme et les animaux, cite un cas de rhabdomyome myxomateux. Il concerne une jeune fille de 15 ans, de stature moyenne et assez bien conformée, mais n'ayant pas en-

[1] Thèse de Lausanne, 1903.

[2] Virchow's Archiv. Bd. L. I. V.

core vu venir ses époques. Un médecin, qui recherchait les motifs d'une certaine gêne à la miction, éprouvée depuis peu de temps, trouve une tumeur implantée sur la paroi vaginale antérieure par un pédicule assez étroit. Il croît être en présence d'un polype muqueux et l'extirpe, sans aucune hémorragie. La guérison survient rapidement et, au bout de quelques jours, la malade quitte l'hôpital, où elle devait rentrer six semaines plus tard. A ce moment, elle paraît en parfaite santé, sauf en ce qui concerne le système génital, dont les parties externes sont incomplètement développées ; il n'existe pas de poils dans la région du mont de Vénus. L'utérus bien conformé est en position normale. La muqueuse du vagin est rougeâtre, et, sur la paroi antérieure, on retrouve une tumeur grosse comme un œuf de poule, à surface mamelonnée et dont la consistance est si peu ferme, qu'on peut en détacher des morceaux avec l'index, opération passablement douloureuse, du reste.

On reconnaît, à la surface de ces fragments, l'existence d'un revêtement analogue à la muqueuse vaginale. Leur couleur est celle du saumon fumé. ils contiennent du sang en abondance. En passant le couteau sur la coupe on en fait sortir un liquide trouble.

Le volume de la tumeur augmenta rapidement, et, au bout de deux mois, il égalait celui d'une tête d'enfant. Les forces de la patiente avaient considérablement diminué, tandis qu'elle se plaignait de douleurs toujours plus violentes dans le bassin. Et, quelques semaines plus tard, la mort survint.

Au microscope, on voit une tumeur qui contient de nombreux éléments cellulaires. Les uns sont ronds, grands comme des leucocytes, ou d'un volume double, les autres ovales, fusiformes, pouvus de prolongements plus ou moins longs ; il s'en trouve aussi qui sont de forme

étoilée, et entourés d'une substance intercellulaire assez abondante. Le diagnostic de myxome s'impose au premier abord. Mais dans les cellules ovales ou fusiformes, avec ou sans prolongements, on peut constater une striation transversale très nette dans tout le protoplasma; souvent même, plusieurs de ces éléments striés sont fusionnés de façon à former de véritables fibres musculaires cylindriques. Et l'auteur les considère comme des éléments du tissu musculaire striés, à l'état embryonnaire et en différents stades de développement, ce qui la conduit à voir, dans la tumeur en question un « rhabdomyome myxomateux du vagin ».

Sous le titre de « Beiträge zur Genese des Scheidensarcoms, *Hauser*[1] publie une observation dont voici le résumé :

Enfant sans hérédité pathologique. En janvier 1880, à 6 mois, les parents remarquent une tumeur faisant hernie hors de la vulve pendant les efforts de défécation et les cris de l'enfant. Deux mois plus tard, la tumeur faisait continuellement saillie au-devant des grandes lèvres, et atteignait le volume d'une noix, petit à petit il se forme une ulcération à la surface. La fillette paraît autrement bien portante. En avril 1880, le médecin extirpe la tumeur. Mais 5 mois après, elle avait repris son volume primitif. Nouvelle opération en octobre 1880, suivie d'une récidive à marche extrêment rapide, si bien qu'en janvier 1881, elle atteignait la dimension d'une poire. Une troisième extirpation est tentée, le néoplasme est largement implanté sur la paroi antérieure de vagin et s'étend un peu sur la droite. 6 jours après, on remarque une petite récidive grosse comme une noisette et qui au mois d'avril est de la grandeur d'une noix. Nouvelle opération, à cette

[1] Virchow's Archiv. Bd. 88.

époque, suivie d'une nouvelle récidive qui atteignait le volume d'un pois, en mai 1881, lorsque le médecin vit la patiente pour la dernière fois.

La tumeur extirpée en janvier 1881 présente l'aspect suivant : Elle mesure 6 cm. de long sur 3 à 4 cm. de large près de sa base. Sa surface est grossièrement mamelonnée et crevassée. En quelques places seulement on reconnaît la couleur gris-rougeâtre propre au néoplasme; partout ailleurs elle est masquée par une couche de sang et de pus fétide desséchés. A la coupe le tissu est gris-blanc, légèrement rosé. Sa consistance est un peu plus ferme que celle du cerveau. La structure microscopique est la suivante : L'épitheliome vaginal existe partout. De nombreuses cellules fusiformes composent des trabécules de longueur et de largeur variables, qui, en s'entrelaçant, délimitent des espaces aréolaires remplis de cellules rondes, possédant parfois deux noyaux et entourés de subtance intercellulaire. En outre, il existe des fibres musculaires des deux genres. Les fibres lisses sont disséminées dans presque tout le néoplasme, elles sont plus nombreuses au centre. Tandis que les fibres striées sont beaucoup plus rares, et n'existent qu'en deux endroits, l'un près de la base, l'autre près du milieu de la tumeur. C'est le premier de ces deux foyers qui en contient le plus et des mieux développées. Leur substance contractile présente les striations longitudinales et transversales, leurs noyaux ronds ou ovales, sont assez granuleux et bien colorés; il est souvent facile de reconnaître l'existence d'un sarcolemme.

Kolisko [1] rapporte l'observation clinique et anatomique de trois cas analogues :

I. Enfant de 1 ½ an, soignée pour tumeur génitale qui

[1] Wien. Klinisch. Wochensch 1889.

fut la cause de la mort. Le néoplasme implanté sur la paroi gauche de l'introïtus vaginæ, mesurait 3 cm. de long, faisait saillie hors de la vulve et s'était étendu jusqu'au col de l'utérus, avait englobé l'urèthre et le bas-fond de la vessie et causé une inflammation des voies urinaires.

La majeure partie de la tumeur mériterait, par sa structure, le nom de « fibro-sarcome » ; mais, il existe un certain nombre d'éléments fusiformes à striation transversale, que l'on retrouve jusque dans la paroi postérieure de la vessie. L'auteur les considère comme des cellules musculaires striées appartenant en propre au tissu de la tumeur, qu'il dénomme, pour ce motif : « Myofibrosarcome ».

II. Le deuxième cas concerne une fillette de 1 an, atteinte d'un sarcome polypeux de la paroi postérieure du vagin, ayant provoqué une pyometra et une péritonite purulente.

Au microscope la tumeur a généralement l'aspect d'un sarcome à cellules rondes et fusiformes. Cependant il faut tenir compte de la présence d'éléments de forme analogue à celle des cellules musculaires lisses, et qui présentent, en plus, une striation transversale et un arrangement fasciculé. Il faut donc considérer le néoplasme comme un « Myofibrome ».

III. Enfant de 18 mois, dont *Billroth* fait brièvement mention dans sa « Chirurgische Klinik 1871 *bis* 1876. »

La malade avait subi une extirpation partielle de la tumeur vaginale pour laquelle elle avait été admise à la clinique de Billroth.

A l'autopsie on fit le diagnostic suivant : *Peritonitis purulenta diffusa post extirpationem partis papillomatis vaginæ et vesicæ.*

Le néoplasme est très riche en petites cellules rondes et

fusiformes. Il contient en outre de nombreuses cellules allongées présentant une fibrillation longitudinale et une striation transversale, dont les noyaux ovalaires sont situés tantôt au centre, tantôt à la périphérie, et qui sont parfois pourvues d'un sarcolemme. Ainsi, il ne s'agit pas d'une simple « fibro-sarcome » mais bien d'un « myofibro-sarcome ».

Enfin *Bidone*, en 1896, a publié la relation d'un rhabdomyosarcome observé chez une jeune fille. Il a pu suivre les fibres musculaires striées jusque sous l'épithelium du vagin, et observer dans leur structure les différents stades de leur développement.

Explication des figures.

Figure 1. Coupe microscopique du premier cas. Grossissement 580. Microphotographie du Dr Reiss.

a. masses syncytiales.

b. fibrine.

Figure 2. Rhabdomyosarcome du vagin, grandeur naturelle. Photographie du Dr Reiss.

U. utérus.

V. tumeur vaginale et vagin.

Figure 3. Coupe microscopique de cette tumeur. Grossissement 160. Microphotographie du Dr Reiss.

a. fibres musculaires striées.

Figure 4. Une de ces fibres musculaires striées. Grossissement 850.

---

a

PAUL REINBOLD

Foyers multiples de nécrose pulmonaire à la suite d'injections intra-utérines de térébenthine.

(Extrait de la thèse de l'auteur, Lausanne 1904.)

III

Foyers multiples de nécrose pulmonaire ensuite d'injections intra-utérines de térébenthine.

Le 9 février 1900, entrait à la Maternité la femme V. âgée de 24 ans, mariée, repasseuse de son état. Réglée dès l'âge de 14 ans et, depuis cette époque, normalement et régulièrement, elle avait en outre joui pendant sa jeunesse d'une forte santé. Trois grossesses précédentes s'étaient passées normalement. Le dernier accouchement avait été gémellaire. Enceinte pour la quatrième fois, ses dernières règles étaient venues au commencement du mois d'octobre 1899. Depuis, elle se porta très bien jusqu'au dix-septième jour avant son entrée à la Maternité. Ce jour-là, tout d'un coup, sans aucune cause indiquée, elle perd une grosse masse de caillots fétides. Malgré cela, elle dit aller bien jusqu'au 3 février, jour où elle recommença à perdre du sang et peu après un œuf sortit entier et normalement. Au dire de la sage-femme présente, la température était à ce moment-là de trente-huit degrès. Le lendemain au soir, elle était de 40. Un médecin de la ville appelé traite la malade par une irrigation intra-utérine suivie, deux jours plus tard, d'un curetage utérin complet. La température oscille entre 39 et 40 degrès jusqu'au 9 février, à 5 heures du soir, où elle monte jusqu'à 41 et le médecin traitant envoie la malade d'urgence à la Maternité où elle arrive à 8 heures du soir. Sa température est à ce moment-là de 40,5, le pouls est à 160. La respiration est saccadée et rapide, le ventre n'est pas ballonné et la malade ne se plaint que d'un mal de tête persistant. On fait séance tenante une irrigation intra-utérine qu'on fait suivre d'une injection intra-utérine de 30 grammes d'oleum terebenthinæ qu'on

retient au moyen d'un tampon de ouate. Pendant les heures qui suivent, la malade accuse une forte sensation de brûlure dans le bas-ventre. Elle est un peu agitée ; elle ne dort pas.

Le matin suivant, à 7 ½ heures, la température est tombée à 37,9 mais la malade est très abattue et un peu somnolente.

A 11 heures et demie, un curetage ramène quelques débris d'endométrium qui n'a pas d'odeur forte à part celle de la térébenthine.

Après le curetage, on fait une nouvelle injection intra-utérine de 40 cm. cubes d'oleum terebenthinae, mais, au moment où on retire la sonde, la malade dit tout d'un coup que la térébenthine lui monte dans la poitrine. Elle est prise d'un fort accès de toux et d'une dyspnée considérable qui la met dans un état d'asphyxie complète. Elle perd connaissance. Les ongles et la face sont cyanosés. Le cœur bat très irrégulièrement. Le pouls est petit, dépressible. On écarte aussitôt les mâchoires contractées au moyen d'un ouvre-bouche et l'on fait respirer de l'oxygène à la malade. En même temps on lui administre des injections sous-cutanées d'éther et d'éther camphré, suivies d'injections de caféine de 3 cm. cubes. Le marteau de Mayor est appliqué. Au plus fort moment de la dyspnée, la malade est prise d'une crise de tremblement, analogue à une crise typique d'éclampsie qui se termine au bout de 40 secondes. La respiration artificielle pratiquée un instant ramène une respiration spontanée, quoique pénible et difficile. Le cœur se remet à battre assez régulièrement et assez fortement, puis il faiblit de nouveau au bout de quelques instants. On fait encore une injection de strychnine à 1 milligramme et plus tard une autre de 3 cm. cubes de caféine. On essaye on outre de soulager la malade par l'application sur la poitrine de 40 ventouses

sèches et plus tard de catasplasmes de farine de lin sinapisés.

Dans l'après-midi et la soirée, sous l'influence des excitants la malade, se sent un peu mieux. Elle transpire abondamment.

L'auscultation démontre à ce moment-là que les deux poumons sont perméables à l'air, mais à la base gauche on entend très distinctement de grosses bouffées de râles très fins. *Par la bouche s'exhale une très forte odeur de térébenthine.*

Vers minuit, la dyspnée se rétablit et augmente peu à peu. Le cœur ne reprend pas de nouvelles forces après les excitants et au bout d'une heure et demie, malgré l'oxygène, les injections d'éther, la respirations artificielle, la malade est prise d'un collapsus qui dure trois minutes et qui est terminé par l'exitus.

Protocole d'autopsie. (Professeur Stilling) Six heures après la mort. 12 février 1900.

Le cadavre est celui d'une femme de petite taille. Le thorax est couvert de traces de ventouses sèches. Vergetures abdominales ventre un peu ballonné. Le tissu adipeux sous-cutané est très abondant. A l'ouverture de l'abdomen, les intestins sont un peu gonflés. L'épiploon est fortement chargé de graisse. Dans le cul de sac de Douglas, on recueille quelque gouttes d'un liquide sanguinolent. L'utérus a l'aspect d'une grosse poche gonflée d'air. Dans le ligament large droit, au-dessous de la trompe, on remarque un petit abcès. Du côté gauche, dans le ligament large, à l'insertion de la trompe, également deux petits abcès.

Après l'ouverture du thorax, les poumons se rétractent peu. Dans le péricarde et les plèvres, on trouve quelques goutte d'un liquide rosé. Le cœur est mou. Le ventricule

droit renferme un gros coagulum et un peu de sang liquide. Le ventricule gauche, ainsi que l'oreillette, renferment aussi de gros coagula. Les valvules sont intactes des deux côtés. La musculature est flasque, très friable et présente une forte imbibition cadavérique.

Les poumons sont très volumineux. Dans le poumon droit, entre le lobe supérieur et le lobe moyen, se trouvent des membranes fibrineuses très minces. Sur la plèvre se présentent quelques petits foyers hémoragiques et un grand nombre de foyers de couleur grisâtre et de dimension variable. Le poumon est fortement œdématié. Les artères et les veines renferment des coagula rougeâtres. Sur la coupe du poumon, en constate dans le parenchyme, la présence de petits foyers grisâtres, fréquents surtout à la périphérie et à la base et analogues à ceux qui se trouvent sur la plèvre. La dimension de ces foyers n'est pas constante, mais en moyenne de un centimètre environ. Leur forme est très irrégulière. Le poumon gauche est également très volumineux et très œdématié. Les artères et les veines y renferment également des coagula rougeâtres. Sur la coupe se présentent des foyers analoques à ceux trouvés dans le poumon gauche, mais en moins grande quantité. Nulle part, dans les deux poumons, en suivant le plus loin possible les ramifications vasculaires visibles à l'œil nu, on ne peut apercevoir des masses thrombotiques.

La rate est très grosse. Elle mesure 17 cm. de longueur sur 10 de large et 4 d'épaisseur. Elle est très molle, de couleur pâle, les follicules ne sont pas visibles.

Le mésentère est très chargé de graisse.

Les deux veines spermatiques, soigneusement axaminées, ne contiennent dans toute leur longueur qu'un peu de sang liquide.

Les capsules surénales sont petites, sans altération.

Le rein gauche est flasque et pâle et semble un peu agrandi. La capsule se détache facilement. Sur la coupe, le parenchyme offre une coloration grisâtre opaque.

Le rein droit a les mêmes caractères.

Dans la veine cave inférieure, on trouve un gros coagulum rouge.

Le lobe droit du foie est un peu adhérent au diaphragme. Le foie est gros et mesure 24 cm. de long, dont 20 pour le lobe droit. Sur la coupe, l'aspect de l'organe est très pâle, trouble, opaque. Dans le lobe droit se trouve un petit angiome caverneux.

La vésicule biliaire renferme une petite quantité de bile jaunâtre. Le canal cholédoque est perméable. L'estomac est extrêmement distendu et contient un peu de liquide verdâtre. Sa muqueuse est pâle.

L'intestin grêle et le gros intestin ne présentent pas d'altération.

Les ovaires sont gros. Dans l'ouverture gauche, on trouve de petits kystes et un corps blanc. Dans l'ovaire droit, un petit corps jaune.

La vessie est petite et ne contient que quelques gouttes d'urine claire.

Dans le vagin un peu de sang liquide. La muqueuse ne présente rien d'anormal.

L'utérus est très gros. L'orifice interne de l'utérus est largement ouvert et mesure 2,3 cm. de diamètre.

La paroi utérine a une épaisseur de 2 ½ cm. Le cervix a une longueur totale de 4 ½ cm.

L'orifice interne a une largeur de 3 cm. A la face postérieure de l'utérus, à la place de l'insertion placentaire, on trouve une masse villeuse, à surface très irrégulière, d'un diamètre de 4 cm., fortement adhérente, couverte de coagula sanguins. Sur la coupe, le tissu utérin est dur, rougeâtre. La musculature hypertrophiée, sans anomalie.

On ne trouve également rien d'anormal, ni dans les artères, ni dans les veines restées béantes. La muqueuse en dehors de la face placentaire, les vaisseaux et la musculature, abstraction faite de son hyperplasie, ne présentent pas d'altérations pathologiques.

Examen microscopique des poumons. Les fragments de poumons présentant les foyers dont nous avons décrit plus haut l'aspect macroscopique ont été conservés à la formaline (10 %) et à l'alcool, puis inclus dans la celloïdine. Les coupes ont été colorées, les unes à l'hémalun et à la liqueur de van Gieson. D'autres enfin furent traitées par la méthode de Weigert, par le bleu de méthylère pour la recherche des bacilles.

Dans les coupes traitées à l'hémalun et à l'éosine, on reconnaît que les foyers en question sont nettement circonscrits par une zone d'infiltration leucocytaire extrêmement intense.

Le contour de ces foyers est irrégulier, comme leur dimension et leur disposition dans le parenchxme pulmonaire. A leur intérieur en dedans de la zone d'infiltration, les éléments des alvéoles ne sont pas colorés et seule le contour des alvéolaires ont disparu ou sont fragmentés. Par ci, par là, quelques-unes ont fixé l'hémalun, mais d'une façon imparfaite. L'intérieur des alvéoles est occupé par un exsudat fibrineux. Il s'agit évidemment de foyers de nécrose.

Dans la zone de réaction, les leucocytes, masquent le tissu des alvéoles. A côté de ces foyers, en dehors de la zone de leucocqtes, le tissu pulmonaire offre par places les caractères d'une pneumonie réactionnelle. Les alvéoles sont en maints endroits dilatées et occupées par un faible exsudat fibrineux renfermant de nombreux leucocytes. Les parois alvéolaires renferment également une très grande quantité de ces derniers.

En de nombreux endroits, en dehors des foyers de nécrose également, on découvre des conglomérats d'éléments vivement colorés disposés indifféremment dans le tissu pulmonaire. Au fort grossissement, on voit qu'ils sont formés par la réunion d'un très grand nombre de bactéries que la méthode de Weigert permet d'étudier plus spécialement. Dans les coupes traitées par cette dernière méthode, ces bactéries se présentent sous la forme de bâtonnets de grandes dimensions sans agencement spécial.

Les bronchioles ne présentent pas de modifications. Les vaisseaux sont dilatés et fortement gorgés de sang. Sur toutes les coupes, il n'a pas été possible de reconnaître aucune altération dans le contenu des vaisseaux qui est composé de globules sanguins. Nulle part ne s'est présentée l'image de thrombus.

Comme nous l'avons dit, il s'agit de foyers de nécrose pulmonaire développés avec rapidité et constituant l'altération anatomopathologique essentielle de ce cas. Les lésions concomitantes sont représentées par des foyers de pneumonie lobulaire purement reactionnelle au début. L'aspect et la disposition des bactéries, sans aucun rapport avec les agents de la scepticémie, font supposer qu'il s'agit d'un développement post. mortem de sapprophytes qui se trouvaient par hasard dans l'arbre bronchique de la malade. D'autre part, l'idée d'une scepticémie doit être écartée pour les foyers pulmonaires qui offraient les caractères d'une simple nécrose et étant donné qu'on n'a trouvé nulle part d'abcès, sauf les deux qui avoisinaient l'insertion des trompes et qui, eux, contenaient des streptocoques faisant défaut dans les foyers polmonaires.

Que pouvons-nous conclure concernant la cause de la mort et la marche de ce processus pathologique? Il faut mettre ici en relief l'importance de l'histoire clinique et s'expliquer la cause de la formation de ces foyers de né-

crose par le passage dans la circulation veineuse de la térébenthine injectée dans l'utérus. La malade a accusé à un moment très net, la sensation subite de brûlure à la poitrine succédant à la deuxième injection de térébenthine, suivie d'une période comateuse très accentuée. D'autre part, dans les instants qui suivirent, l'haleine de la malade sentait très fortement la térébenthine. La diffusibilité de cette substance lui aurait permis de passer dans les veines de la surface placentaire.

Remarquons encore une fois l'absence complète de lésions, sur le trajet de la veine cave et des veines spermatiques, l'absence de thrombus dans les branches des deux artères pulmonaires comme aussi dans leurs ramifications microscopiques.

La térébenthine une fois en contact avec l'épithélium alvéolaire aurait à ce moment-là seulement causé des désordres et sa présence expliquerait seule la formation de ces foyers caractéristiques de nécrose. Malgré le peu de temps écoulé entre les injections et la mort, nous ne saurions nous représenter autrement la genèse de cette altération.

La nature de ces lésions et leur étiologie étrange nous ont paru intéressantes à signaler d'autant plus que nous n'avons rien trouvé d'analogue mentionné dans la littérature médicale.

INDEX

ROGER BOLAY. — Recherches sur les glandes de la vésicule biliaire à l'état normal et pathologique 5
ALBERT MEYSTRE. — Un cas de thrombose des veines hépathiques 39
HENRY F. BELLAMY. — Contribution à l'étude des tumeurs à myéloplaxes des gaines tendineuses 67
GEORGES REUTTER. — Quelques cas rares de carcinomes. 103
XAVER ROTH. — Ueber einige von dem Schmelz-Keim abstammende Kiefergeschwülste. 133
RODOLPHE DE RIEDMATEN. — Etude sur le rhabdomyome du cœur 167
CH. LADAME. — Un nouveau parasite du Cancer. Le corpuscule de Feinberg, ... 203
MAURICE MARULLAZ. — Deux cas de tumeurs primitives du vagin 257
PAUL REINBOLD. — Foyers multiples de nécrose pulmonaire à la suite d'injections intra-utérines de térébenthine 289

4
1

J. HOLZER
BINDER
BOSTON, MASS.